Artikel online veröffentlicht: 26.02.2024

Therapie der Sarkoidose. Ein Positionspapier der Deutschen Gesellschaft für Pneumologie und Beatmungsmedizin (DGP)

Therapeutic Pathways in Sarcoidosis. A Position Paper of the German Society of Respiratory Medicine (DGP)

Autorinnen/Autoren

Dirk Skowasch[1], Francesco Bonella[2], Katharina Buschulte[3], Nikolaus Kneidinger[4], Peter Korsten[5], Michael Kreuter[6], Joachim Müller-Quernheim[7], Michael Pfeifer[8], Antje Prasse[9], Bernd Quadder[10], Oliver Sander[11], Jonas C. Schupp[12], Helmut Sitter[13], Bernd Stachetzki[14], Christian Grohé[15]

Institute

1 Medizinische Klinik und Poliklinik II – Sektion Pneumologie, Universitätsklinikum Bonn, Bonn, Deutschland
2 Zentrum für interstitielle und seltene Lungenerkrankungen, Klinik für Pneumologie, Ruhrlandklinik, Universitätsmedizin Essen, Essen, Deutschland
3 Zentrum für seltene und interstitielle Lungenerkrankungen, Thoraxklinik, Universitätsklinikum Heidelberg und Deutsches Zentrum für Lungenforschung (DZL) – Heidelberg, Deutschland
4 Lungentransplantation und interstitielle Lungenerkrankungen, Medizinische Klinik und Poliklinik V, München, Deutschland
5 Klinische Rheumatologie und rheumatologische Intensivmedizin, Universitätsmedizin Göttingen, Göttingen, Deutschland
6 Lungenzentrum Mainz, Klinik für Pneumologie, Beatmungs- und Schlafmedizin, Marienhaus Klinikum Mainz und Klinik für Pneumologie, Zentrum für Thoraxerkrankungen, Universitätsmedizin Mainz, Mainz, Deutschland
7 Klinik für Pneumologie, Department Innere Medizin, Uniklinik Freiburg, Medizinische Fakultät, Freiburg, Deutschland
8 Innere Medizin, Lungen- und Bronchialheilkunde, Krankenhaus Barmherzige Brüder, Regensburg, Deutschland
9 Lungenfibrose und interstitielle Lungenerkrankungen, Medizinische Hochschule Hannover, Hannover, Deutschland
10 Deutsche Sarkoidose-Vereinigung, gemeinnütziger e. V. (DSV)
11 Klinik für Rheumatologie, Universitätsklinikum Düsseldorf, Düsseldorf, Deutschland
12 Respiratory and Infectious Medicine, Hannover Medical School, Hannover, Germany
13 Institut für Chirurgische Forschung, Fachbereich Medizin, Philipps-Universität Marburg, Marburg, Deutschland
14 Sarkoidose-Netzwerk e. V.
15 Klinik für Pneumologie, Evangelische Lungenklinik, Berlin, Deutschland

Schlüsselwörter
Sarkoidose, Therapie, Leitlinien, Therapieempfehlungen

Keywords
sarcoidosis, guideline, therapeutic recommendations

online publiziert 26.2.2024

Bibliografie
Pneumologie 2024; 78: 151–166
DOI 10.1055/a-2259-1046
ISSN 0934-8387
© 2024. Thieme. All rights reserved.
Georg Thieme Verlag KG, Rüdigerstraße 14, 70469 Stuttgart, Germany

Korrespondenzadresse
Prof. Dr. Christian Grohé, Klinik für Pneumologie, Evangelische Lungenklinik, Lindenberger Weg 27, 13125 Berlin, Deutschland
Christian.Grohe@jsd.de

ZUSAMMENFASSUNG

Das vorliegende Positionspapier (AWMF) zur Therapie der Sarkoidose der Deutschen Gesellschaft für Pneumologie und Beatmungsmedizin (DGP) wurde 2023 als deutschsprachige Ergänzung und Aktualisierung der internationalen Leitlinien der European Respiratory Society (ERS) aus dem Jahre 2021 verfasst. Sie enthält 5 im Konsensusverfahren abgestimmte Empfehlungen in Form von PICO-Fragen (Patients, Intervention, Comparison, Outcomes), die im Hintergrundtext der 4 Kapitel erläutert werden: Diagnosesicherung und Monitoring der Erkrankung unter Therapie, allgemeine Therapieempfehlungen, Therapie der Hautsarkoidose, Therapie der kardialen Sarkoidose.

Heruntergeladen von: Deutsche Gesellschaft für Pneumologie. Urheberrechtlich geschützt.

ABSTRACT

The present recommendations on the therapy of sarcoidosis of the German Respiratory Society (DGP) was written in 2023 as a German-language supplement and update of the international guidelines of the European Respiratory Society (ERS) from 2021. It contains 5 PICO questions (Patients, Intervention, Comparison, Outcomes) agreed in the consensus process, which are explained in the background text of the four articles: Confirmation of diagnosis and monitoring of the disease under therapy, general therapy recommendations, therapy of cutaneous sarcoidosis, therapy of cardiac sarcoidosis.

Präambel

Die Sarkoidose ist eine granulomatöse Erkrankung unklarer Ätiologie und weist als Multisystemerkrankung unterschiedliche Manifestationsformen mit heterogenem Erscheinungsbild auf. Das klinische Spektrum von häufigen Spontanremissionen bis hin zu schweren Organschäden macht die Therapieentscheidung komplex. Die vorherige internationale Leitlinie zur Diagnose und Behandlung der Sarkoidose wurde 1999 von der European Respiratory Society (ERS), der American Thoracic Society (ATS) und der World Association of Sarcoidosis and Other Granulomatous Disorders (WASOG) entwickelt [1]. Der diagnostische Teil dieser Sarkoidose-Leitlinie wurde erst vor Kurzem aktualisiert [2].

Die Entscheidung, wann ein Sarkoidosepatient behandelt wird, hängt von dem Sarkoidose-assoziierten Morbiditäts- (d. h. relevante Organschädigung) und Mortalitätsrisiko sowie der Beeinträchtigung der Lebensqualität (QoL) ab. Eine antiinflammatorische Therapie kann in vielen Fällen die Sarkoidosemanifestationen deutlich rückbilden bzw. den Progress zu einer irreversiblen Erkrankung verhindern bzw. reduzieren. Die aktuelle ERS-Leitlinie [3] zur Behandlung der Sarkoidose erteilt 12 Empfehlungen für 7 PICO-Fragen (Patients, Intervention, Comparison, Outcomes) zur Behandlung von Lungen-, Haut-, Herz- und neurologischen Manifestationen sowie Fatigue. Prinzipiell sind diese ERS-Leitlinien auch für Deutschland gültig. Die deutsche Empfehlung berücksichtigt allerdings zusätzlich einige spezielle Aspekte, die in den europäischen Leitlinien nicht vollständig behandelt wurden, sowie neuere Daten, sodass eine detailliertere und ausführlichere Beschreibung, einige Anmerkungen und Aktualisierungen an einigen Stellen erforderlich waren.

Das deutsche Sarkoidose-Positionspapier wurde gemeinsam von Pneumologen, Rheumatologen und Patientenvertretern erstellt. Die methodische Begleitung erfolgte durch PD Dr. Helmut Sitter. Die Leitliniengruppe hat sich zu einer Adaptation der ERS-Leitlinie von 2021 entschlossen, die der GRADE-Methodik (Grading of Recommendations, Assessment, Development and Evaluations) folgt. Diese Version wurde mehrfach unter allen Mitgliedern der Leitliniengruppe zirkuliert, modifiziert und diente als Grundlage der virtuellen Konsensustreffen am 20.01.2022, 21.03.2022, 07.06.2022 und 16.01, 27.8. und 30.09.2023. Dabei wurden die Textentwürfe diskutiert, teilweise während der Konferenzen umformuliert und dem Ergebnis der Diskussion angepasst. Die Abstimmungen erfolgten in einer strukturierten Konsensuskonferenz nach dem nominalen Gruppenprozess und wurden durch PD Dr. Helmut Sitter moderiert. Für die Graduierung des Expertenkonsens ergibt sich die Stärke des Konsenses aus der verwendeten Formulierung (soll/sollte/kann) entsprechend folgender Abstufung: starke Empfehlung = soll/sollen nicht; schwache Empfehlung = sollte/sollte nicht; offene Empfehlung = kann/können. Für fast alle Empfehlungen wurde ein einstimmiger Konsens (100 %) erzielt, lediglich bei PICO-Frage 2a lag das Resultat bei 89 %. Die Kapitel zur Therapie von Hautsarkoidose und kardialer Sarkoidose wurden im Positionspapier skizziert und nicht weiter vertieft. Das Positionspapier dient zur Vorbereitung einer interdisziplinären S2k-Leitlinie unter Beteiligung aller an der Therapie der Sarkoidose beteiligten Fachgesellschaften unter Federführung der DGP.

Empfehlungen/Kernbotschaften

PICO-Frage 1:

Sollen alle Patienten mit einer gesicherten pulmonalen Sarkoidose mit Glukokortikoiden unabhängig vom Schweregrad der Erkrankung behandelt werden?

Empfehlung: Bei Patienten mit Hinweisen auf eine progrediente pulmonale Organdysfunktion sollen Glukokortikoide über einen zeitlich begrenzten Zeitraum angewendet werden. Bei Patienten ohne progrediente Organdysfunktion sollte keine Therapie erfolgen.

PICO-Frage 2a:

Sollte man bei Patienten mit pulmonaler Sarkoidose nur bei der Glukokortikoidbehandlung bleiben oder eine immunsuppressive Behandlung ergänzen?

Empfehlung: Für Patienten mit symptomatischer pulmonaler Sarkoidose, von denen angenommen wird, dass sie ein höheres Risiko für eine zukünftige Mortalität oder dauerhafte Behinderung durch die Sarkoidose haben, die mit Glukokortikoiden behandelt wurden und eine weiter anhaltende Erkrankungsaktivität oder inakzeptable Nebenwirkungen von Glukokortikoiden haben, kann die Therapie um Methotrexat oder Azathioprin ergänzt werden, um FVC und QoL zu verbessern und/oder zu erhalten (▶ **Abb. 1**).

PICO-Frage 2b:

Sollte bei Patienten mit chronisch aktiver pulmonaler Sarkoidose, die unter einer Therapie mit/oder Glukokortikoiden und Methotrexat oder Azathioprin therapierefraktär sind, eine Behandlung mit Infliximab erwogen werden?

Empfehlung: Für Patienten mit symptomatischer pulmonaler Sarkoidose, von denen angenommen wird, dass sie ein höheres Risiko für eine zukünftige Mortalität oder dauerhafte Behinderung durch die Sarkoidose haben, die mit Glukokortikoiden oder anderen Immunsuppressiva behandelt wurden und eine

Heruntergeladen von: Deutsche Gesellschaft für Pneumologie. Urheberrechtlich geschützt.

anhaltende Erkrankungsaktivität oder inakzeptable Nebenwirkungen haben, sollte die Therapie um intravenös appliziertes Infliximab oder einem Infliximab-Biosimilar ergänzt werden, um FVC und QoL zu verbessern und/oder zu erhalten (▶ **Abb. 1**).

Infliximab (oder Infliximab-Biosimilars) sollte(n) jedoch als Drittlinientherapie in Zentren mit entsprechender Expertise bei symptomatischer pulmonaler Sarkoidose, die nicht auf andere Zweitlinien-Immunsuppressiva allein oder in Kombination mit Glukokortikoiden oder bei Kontraindikationen gegenüber Zweitlinientherapie anspricht, intravenös appliziert werden.

Die Infliximab-Therapie kann mit einer immunsuppressiven Kombinationstherapie aus Methotrexat oder Azathioprin und Glukokortikoiden angewendet werden, sollte initial jedoch in einer niedrigeren Dosierung erfolgen.

PICO-Frage 3:

Können Patienten mit Hautsarkoidose, die durch topische Therapie nicht beherrscht werden können, mit Glukokortikoiden behandelt werden?

Empfehlung: Patienten mit Hautsarkoidose und ästhetisch-relevanten Läsionen, die durch eine topische Therapie nicht beherrscht werden können, können mit oralen Glukokortikosteroiden behandelt werden (▶ **Abb. 2**).

PICO-Frage 4a:

Sollen Patienten mit Hautsarkoidose und ästhetisch-relevanten Läsionen beim Versagen einer Steroidtherapie mit Immunsuppressiva behandelt werden?

Empfehlung: Bei Patienten, die mit Glukokortikosteroid-Monotherapie nicht zufriedenstellend behandelt worden sind, kann eine Zweit- oder Drittlinientherapie mit Immunsuppressiva eingesetzt werden (▶ **Abb. 2**).

PICO-Frage 4b:

Sollen Patienten mit Hautsarkoidose und ästhetisch-relevanten Läsionen beim Versagen einer Steroidtherapie oder anderer Immunsuppressiva mit Infliximab behandelt werden?

Empfehlung: Bei Patienten, die mit Glukokortikosteroid-Monotherapie oder anderen Immunsuppressiva nicht zufriedenstellend behandelt worden sind, sollte eine Zweit- oder Drittlinientherapie mit Infliximab eingesetzt werden (▶ **Abb. 2**).

PICO-Frage 5:

Sollten bei Patienten mit klinisch relevanter kardialer Sarkoidose Glukokortikoide mit oder ohne weitere Immunsuppressiva versus keine Immunsuppression eingesetzt werden?

Empfehlung: Bei Patienten mit Hinweisen auf funktionelle kardiale Abnormalien, einschließlich AV-Blockierung, Arrhythmien oder Kardiomyopathie, sollen Glukokortikoide angewendet werden.

Bei schwerem oder therapierefraktärem Verlauf oder steroidassoziierten Nebenwirkungen können Zweit- oder Dritt-Immunsuppressiva angewendet werden (▶ **Abb. 3**).

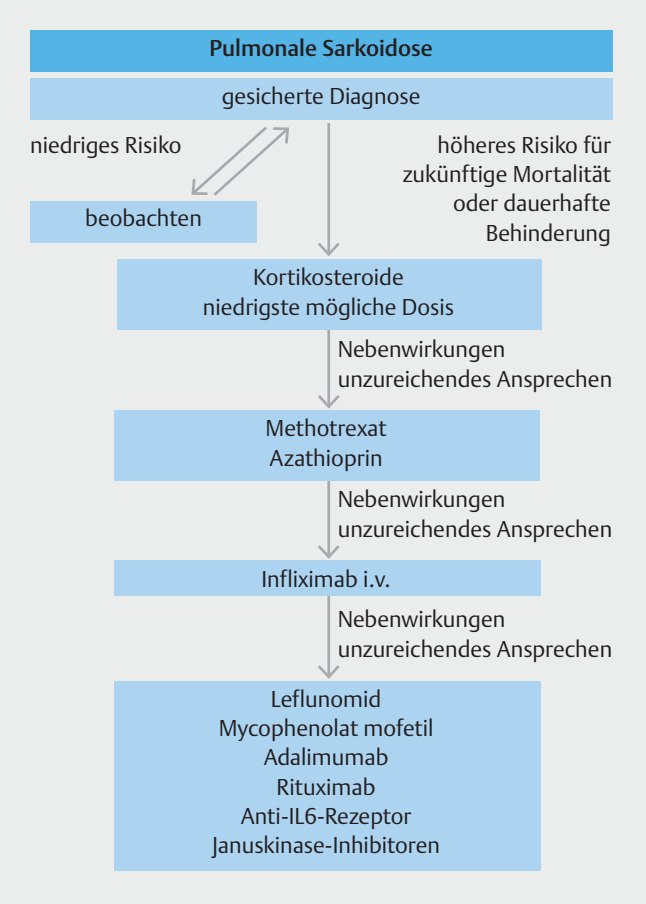

▶ **Abb. 1** Therapie der pulmonalen Sarkoidose.

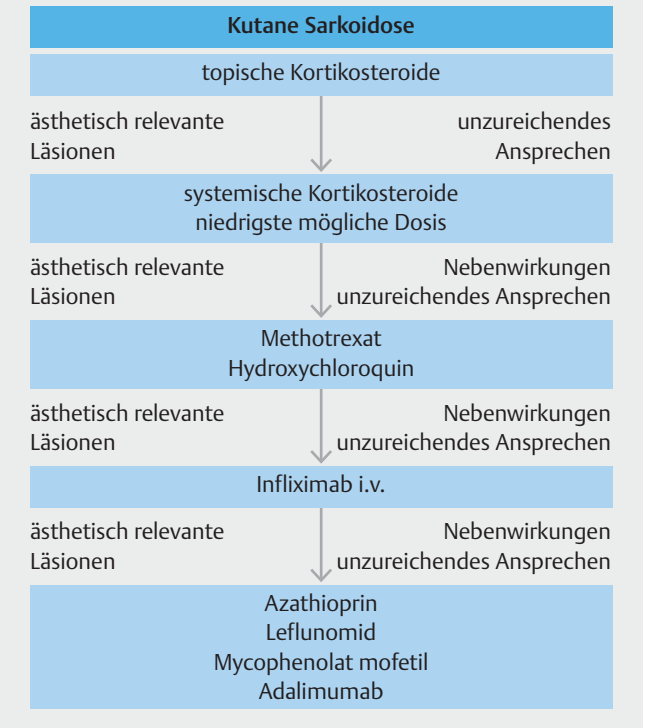

▶ **Abb. 2** Therapie der kutanen Sarkoidose.

Heruntergeladen von: Deutsche Gesellschaft für Pneumologie. Urheberrechtlich geschützt.

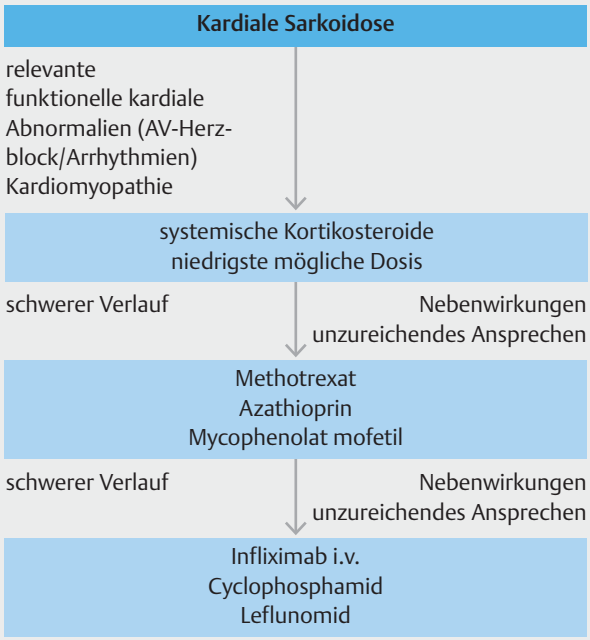

▶ **Abb. 3** Therapie der kardialen Sarkoidose.

1 Diagnosesicherung der Erkrankung unter Therapie

Diagnosesicherung

Bei Erstdiagnose einer Sarkoidose sollten immer eine Lungenfunktion (Bodyplethysmografie) und Diffusionskapazitätsbestimmung (DLCO) erfolgen. Lungenfunktionell wird bei relevantem pulmonalem Befall i. d. R. eine restriktive Ventilationsstörung nachgewiesen, es kann auch eine rein obstruktive Ventilationsstörung, eine gemischte Form oder auch eine in Bezug auf das Normkollektiv normale Lungenfunktion gefunden werden [1, 2]. Bildgebend sollten bei Erstdiagnose eine Röntgenübersicht des Thorax und immer eine Computertomografie des Thorax (CTT) erfolgen.

Die Verlaufskontrolle der pulmonalen Sarkoidose ist international nicht standardisiert und prospektive Daten sind bis dato nicht publiziert. Die neueste Leitlinie der ATS zur Diagnostik der Sarkoidose nimmt keine Stellung zur Verlaufskontrolle der pulmonalen Sarkoidosemanifestation [3]. Allerdings nimmt die Leitlinie der British Thoracic Society (BTS) konkret zur pulmonalen Diagnostik Stellung [1].

In Anbetracht der geringen Datenlage und in Anlehnung an die BTS-Empfehlungen empfiehlt die deutsche Leitlinien-Kommission unter Berücksichtigung der klinischen Expertise ein Monitoring bei Patienten mit Sarkoidose, um

1. die spontane Rückbildung bei neu diagnostizierter Sarkoidose dokumentieren zu können,
2. ein Ansprechen oder Rezidiv bzw. Stabilität bei nicht-behandelten Patienten festzustellen,
3. bei behandelten Patienten unter Therapie, um das Ansprechen festzustellen und
4. ein Rezidiv bei beendeter oder in Dosisreduktion befindlicher Therapie feststellen zu können.

Folgende Empfehlungen werden allgemein ausgesprochen: Bei Patienten ohne relevante pulmonale Funktionseinschränkung sollte eine pulmonale Verlaufskontrolle initial nach 6 Monaten und bei unauffälligem Verlauf dann alle 6–12 Monate mittels klinischer Anamneseerhebung und Lungenfunktion erfolgen. Eine Indikation zur regelmäßigen radiologischen Verlaufskontrolle oder CT-Thorax ergibt sich nicht, sondern sollte nur bei klinischem Verdacht auf Komplikationen oder Progress stattfinden.

Bei Patienten unter aktiver immunmodulierender Therapie sollten reguläre (3- bis 6-monatige) lungenfunktionelle (Lungenfunktion und Diffusionskapazität) und klinische Kontrollen erfolgen. Eine Indikation zur regelmäßigen radiologischen Verlaufskontrolle oder CT-Thorax ergibt sich nicht, sondern sollte nur bei klinischem Verdacht auf Komplikationen oder Progress erfolgen.

Nach Beendigung der Therapie sollte eine Verlaufskontrolle nach 3 Monaten und bei stabilem Verlauf dann alle 6 Monate stattfinden. Eine Indikation zur CT-Thorax-Kontrolle ergibt sich nur bei klinischem Verdacht auf Komplikationen oder einem Progress.

Besondere Indikationen

Die oben aufgeführten Untersuchungsintervalle sollten modifiziert nach dem Vorschlag von Valeyre et al. [4] wie folgt durchgeführt werden:

- bei Löfgren-Syndrom alle 6 Monate über 2 Jahre;
- bei pulmonaler Sarkoidose ohne Therapieindikation alle 3–6 Monate über mindestens 2 Jahre; bei pulmonaler Sarkoidose nach Beendigung der Therapie alle 3–6 Monate über mindestens 3 Jahre.

2 Allgemeine Therapieempfehlungen

PICO-Frage 1:

Sollen alle Patienten mit einer gesicherten pulmonalen Sarkoidose mit Glukokortikoiden unabhängig vom Schweregrad der Erkrankung behandelt werden?

Empfehlung: Bei Patienten mit Hinweisen auf eine progrediente Organdysfunktion sollen Glukokortikoide über einen zeitlich begrenzten Zeitraum angewendet werden. Bei Patienten ohne progrediente Organdysfunktion sollte keine Therapie erfolgen.

PICO-Frage 2a:

Sollte man bei Patienten mit pulmonaler Sarkoidose nur bei der Glukokortikoidbehandlung bleiben oder eine immunsuppressive Behandlung ergänzen?

Empfehlung: Für Patienten mit symptomatischer pulmonaler Sarkoidose, von denen angenommen wird, dass sie ein höheres Risiko für eine zukünftige Mortalität oder dauerhafte Behinderung durch die Sarkoidose haben, die mit Glukokortikoiden behandelt wurden und eine weiter anhaltende Erkrankungsaktivität oder inakzeptable Nebenwirkungen von Glukokortikoiden haben, kann die Therapie um Methotrexat oder Azathioprin

Heruntergeladen von: Deutsche Gesellschaft für Pneumologie. Urheberrechtlich geschützt.

ergänzt werden, um FVC und QoL zu verbessern und/oder zu erhalten.

Hintergrundtext

Zu den untersuchten Populationen gehörten Patienten mit chronischer symptomatischer pulmonaler Sarkoidose, die mit Glukokortikoiden (GCs) und/oder anderen Immunsuppressiva behandelt werden. Es wurden 6 Arzneimittel mit entsprechenden Berichten herausgesucht [1]: Infliximab (INF), Golimumab (GOL), Ustekinumab (UST), Pentoxifyllin, Cyclosporin (CsA) und Methotrexat (MTX). Wie in der ERS-Leitlinien-Tabelle „Evidence to Decision" (der Entscheidung zugrunde liegende Evidenz, Tabelle Anhang S2) dargestellt, wurden die meisten der vom Leitlinienkomitee der ERS vorausgewählten Ergebnisse nicht in klinischen Studien analysiert. Einige randomisierte, kontrollierte Studien wurden bei Patienten durchgeführt, die ein GC erhielten. INF verbesserte im Vergleich zu Placebo signifikant den primären Endpunkt FVC in 2 randomisierten Studien zur Behandlung der pulmonalen Sarkoidose. Die absoluten FVC-Änderungen waren jedoch geringer als erwartet, sodass der geplante primäre Endpunkt einer FVC-Verbesserung um 10 % verfehlt wurde. Zu den sekundären Endpunkten gehörten die thorakale Bildgebung und die Bewertung der Lebensqualität [2–4]. Von den Zweitlinienwirkstoffen für die pulmonale Sarkoidose wurde Methotrexat am häufigsten untersucht. Ursprüngliche Berichte zeigten, dass etwa zwei Drittel der Patienten in der Lage waren, die Einnahme von Prednison nach 6-monatiger Therapie zu reduzieren oder zu stoppen. Nachfolgende andere Studien bestätigten die Wirksamkeit von Methotrexat. In einer randomisierten, doppelblinden, placebokontrollierten Studie zeigte MTX keine signifikante FVC-Verbesserung, obwohl es eine signifikante Prednisonreduktion mit geringerer Gewichtszunahme in den zweiten 6 Monaten ermöglichte. Andere offene prospektive und retrospektive Studien haben gezeigt, dass MTX steroidsparend und mit einer verbesserten Lungenfunktion assoziiert ist. Azathioprin (AZA) ist bei pulmonaler Sarkoidose genauso wirksam wie MTX.

Eine immunsupprimierende Zweitlinientherapie sollte bei Patienten begonnen werden, die entweder hohe Glukokortikoiddosen benötigen, um ihre Symptome zu kontrollieren, und die nicht in der Lage sind, die Dosis zu reduzieren, und/oder die unter inakzeptablen Nebenwirkungen der Glukokortikoidbehandlung leiden [5]. Die Datenlage zum Einsatz von Antimetaboliten bei Sarkoidose ist generell sehr schwach. Insbesondere Methotrexat und Azathioprin werden weltweit als Zweitlinientherapie der Sarkoidose eingesetzt [5, 6]. Als Alternative kann auch Leflunomid verwendet werden. Zu Mycophenolat und Cyclophosphamid liegen nur wenige Daten zu extrapulmonalen Manifestationen vor und beide Wirkstoffe werden nur in Ausnahmefällen zur Sarkoidosebehandlung eingesetzt. In der internationalen Leitlinie wurde der Einsatz von Methotrexat besonders empfohlen, da die Experten einschätzten, dass Methotrexat ein besseres Wirkungs-/Nebenwirkungsverhältnis im Vergleich zu Azathioprin aufweisen würde [1]. Diese Einschätzung beruht jedoch auf Empfehlungen zum Einsatz von Antimetaboliten (DMARDs) bei Patienten, die anderen Autoimmunerkrankungen, insbesondere einer rheumatoiden Arthritis bzw. einer Augenentzündung, erkrankt sind [7–9]. Im Folgenden wird der Literaturstand zu der Sarkoidose-Zweitlinientherapie mit Methotrexat oder Azathioprin im Detail erläutert.

Methotrexat (MTX) ist ein Folsäureantagonist mit entzündungshemmender Wirkung [2]. Andere prospektive und retrospektive Open-Label-Studien zeigten ebenfalls, dass eine MTX-Therapie steroidsparend ist und zu einer Besserung der Lungenfunktion führt [10–12]. Methotrexat wird in einer Dosierung von 10–20 mg pro Woche eingesetzt [2, 5], eine ergänzende Therapie mit Folsäure um 2 Tage zeitversetzt.

Azathioprin ist ein Inhibitor des Purinstoffwechsels, welches in einer durchschnittlichen Dosierung von 150–200 mg pro Tag eingesetzt wird. In einer prospektiven offenen Studie wurde der Nutzen einer Azathioprinbehandlung bei Patienten mit Sarkoidose dokumentiert [13]. Hervorzuheben ist die retrospektive Studie von Vorselaars et al., welche die Sicherheit und Wirksamkeit von Methotrexat oder Azathioprin zusätzlich zu einer Kortisonbehandlung bei Patienten mit pulmonaler Sarkoidose untersuchte [10].

Während das Zentrum in Nijmwegen (Niederlande) seine Patienten bevorzugt mit Methotrexat behandelte, verordnete das Zentrum in Leuven (Belgien) seinen Patienten Azathioprin. Bei beiden Medikamenten kam es zu einer leichten Verbesserung der Lungenfunktion, insbesondere der forcierten Vitalkapazität (FVC) und der Diffusionskapazität (DLCO) [10].

Auch konnte das Prednisolon in einem ähnlichen Umfang unter beiden Medikamenten reduziert werden, jedoch war die Häufigkeit der infektiösen Komplikationen – gemessen an dem Einsatz von Antibiotika – in Belgien, wo Azathioprin eingesetzt wurde, deutlich höher. Da der Einsatz von Antibiotika in beiden Ländern unterschiedlich ist, blieb unklar, ob Azathioprin in der Tat mit einer höheren Infektionsrate verbunden ist. Daten einer ähnlichen Studie, basierend auf dem schwedischen Sarkoidose-Register (926 Patienten), wurden vor Kurzem publiziert. Auch hier war die Behandlung mit Azathioprin im Vergleich zu Methotrexat mit einem höheren Infektionsrisiko verbunden [14]. Methotrexat und Azathioprin können zu einer Myelosuppression, Infektionen oder gastrointestinalen Nebenwirkungen führen. Letztere treten insbesondere zu Beginn der Therapie auf und können fulminant verlaufen. Methotrexat, nicht aber Azathioprin, ist potenziell teratogen, was bei der Behandlung junger Erwachsener berücksichtigt werden muss [10]. Im Gegensatz zu MTX ist eine Azathioprintherapie auch während einer Schwangerschaft sicher [15]. Langfristige Sicherheitsdaten von Patienten, die nach einer Organtransplantation oder im Zusammenhang mit rheumatischen Erkrankungen mit Azathioprin behandelt wurden, zeigten eine Zunahme von Nicht-Melanom-Hautkrebs [16]. Derzeit ist unklar, ob dies eine spezifische Nebenwirkung bestimmter Immunsuppressiva oder eine Auswirkung der Immunsuppression an sich ist. In einer kürzlich erschienenen Veröffentlichung wurde über eine Zunahme von Nicht-Melanom-Hautkrebs auch bei der Behandlung mit Methotrexat berichtet [17]. Prospektive, randomisierte Studien, die direkt Methotrexat und Azathioprin bei Patienten mit Sarkoidose verglichen haben, existieren nicht. In größeren, prospektiv randomisierten Studien bei Patienten mit einer ANCA-assoziierten Vaskulitis, Morbus Crohn oder schwerem atopi-

Heruntergeladen von: Deutsche Gesellschaft für Pneumologie. Urheberrechtlich geschützt.

schem Ekzem fanden sich keine Unterschiede bezüglich Wirksamkeit oder Nebenwirkungen wie Infektionen, Malignomen oder Myelosuppression [18–20]. Aus unserer Sicht lässt sich daher aus der vorhandenen Datenlage nicht schließen, dass das Krebsrisiko (insbesondere für Nicht-Melanom-Hautkrebs) bzw. die Myelosuppression unter Therapie mit Azathioprin im Vergleich zu Methotrexat erhöht ist.

PICO-Frage 2b:

Sollte bei Patienten mit chronisch aktiver pulmonaler Sarkoidose, die unter einer Therapie mit/oder Glukokortikoiden und Methotrexat oder Azathioprin therapierefraktär sind, eine Behandlung mit Infliximab erwogen werden?

Empfehlung: Für Patienten mit symptomatischer pulmonaler Sarkoidose, von denen angenommen wird, dass sie ein höheres Risiko für eine zukünftige Mortalität oder dauerhafte Behinderung durch die Sarkoidose haben, die mit Glukokortikoiden oder anderen Immunsuppressiva behandelt wurden und eine anhaltende Erkrankungsaktivität oder inakzeptable Nebenwirkungen haben, sollte die Therapie um intravenös appliziertes Infliximab oder einem Infliximab-Biosimilar ergänzt werden, um FVC und QoL zu verbessern und/oder zu erhalten.

Infliximab (oder Infliximab-Biosimilars) sollte(n) jedoch als Drittlinientherapie in Zentren mit entsprechender Expertise bei symptomatischer pulmonaler Sarkoidose, die nicht auf andere Zweitlinien-Immunsuppressiva allein oder in Kombination mit Glukokortikoiden oder bei Kontraindikationen gegenüber Zweitlinientherapie anspricht, intravenös appliziert werden.

Die Infliximab-Therapie kann mit einer immunsuppressiven Kombinationstherapie aus Methotrexat oder Azathioprin und Glukokortikoiden angewendet werden, sollte initial jedoch in einer niedrigeren Dosierung erfolgen.

Therapieempfehlungen zum Einsatz von TNF-alpha-Antagonisten

Zum Einsatz von TNF-Inhibitoren bei pulmonaler Sarkoidose wurde eine zum systematischen Review der ERS-Leitliniengruppe ergänzende Literatursuche durchgeführt. Bezüglich Adalimumab und Golimumab wurden keine weiteren relevanten Studien für die pulmonale Sarkoidose gefunden. Adalimumab wurde für Hautsarkoidose in mehreren randomisierten, placebokontrollierten Studien getestet und hatte dort Erfolg. Zu Infliximab wurden mehrere retrospektive und eine kleinere prospektive Studie detektiert, die die Effektivität bei therapierefraktärer pulmonaler Sarkoidose unter Standardtherapie bestätigten. Eine niederländische Studie zeigte ein besonders gutes Ansprechen der FVC mit einer Verbesserung um 6,6 % auf eine Therapie mit Infliximab bei hohem initialen FDG-Uptake des Lungenparenchyms [21]. Nach Beendigung der Therapie mit Infliximab sollten die Patienten engmaschig im Hinblick auf eine erneute Verschlechterung überwacht werden, da es nach Beendigung der Therapie mit Infliximab häufig zu einem Rezidiv kommt [22]. Gegebenenfalls kann auch das Applikationsintervall schrittweise verlängert werden. Insbesondere im Hinblick auf die Kosteneffektivität ist, wie in der ERS-Leitlinie erwähnt, zu bemerken, dass auch der Einsatz von Biosimilars von Infliximab erwogen werden kann. Eine kleinere retrospektive Kohortenstudie aus den Niederlanden hat den Einsatz des Biosimilars Inflectra untersucht und konnte eine Effektivität sowie ein vergleichbares Sicherheitsprofil im Vergleich zum Referenzprodukt Remicade bei refraktärer Sarkoidose unter Standardtherapie zeigen [23].

Anhand der bereits genannten systematischen Reviews sowie der retrospektiven Studien wird deutlich, dass durch Infliximab bei progredienter pulmonaler Sarkoidose teilweise nur geringe Verbesserungen der FVC erreicht werden. Besser ist das Ansprechen neurologischer und kutaner Manifestationen auf Infliximab. Jedoch sollte auch eine Stabilisierung der FVC als Behandlungserfolg einer Therapie mit Infliximab gewertet werden [24]. Häufig gelingt es zudem Glukokortikosteroide einzusparen.

Vor einer Therapie mit TNF-Inhibitoren werden folgende Untersuchungen empfohlen:

- Ausschluss einer Herzinsuffizienz NYHA III/IV,
- Bestimmung eines großen Blutbilds, der GPT und des Kreatinins, Hepatitis-Serologie zum Ausschluss einer aktiven Hepatitis B,
- Überprüfung des Impfstatus sowie Ausschluss einer aktiven Tuberkulose.

Hierfür sollte (falls noch nicht vorhanden) ein Röntgenthorax sowie ein Interferon-γ-Release Assay wie z. B. der Quantiferon-Test erfolgen. Bei Vorliegen einer latenten Tuberkulose sollte 4 Wochen vor Therapieeinleitung mit Infliximab eine leitliniengerechte Prophylaxe eingeleitet werden. Nach Applikation von Infliximab wird aufgrund möglicher allergischer Reaktionen (Fremdeiweiß mit Mausanteil) eine Nachbeobachtungszeit von 1–2 Stunden empfohlen. Eine Impfung mit Lebendimpfstoffen ist unter Therapie mit TNF-Inhibitoren nicht möglich.

Anti-Tumor-Nekrose-Faktor (Anti-TNF)-Antikörper: Infliximab ist der am häufigsten untersuchte und verwendete monoklonale Antikörper zur Behandlung von Sarkoidose. Die bedingte Empfehlung für Infliximab (INF) bei symptomatischer chronischer pulmonaler Sarkoidose, die nicht auf andere Immunsuppressiva einschließlich Glukokortikoiden anspricht, basiert auf 2 Studien [3, 25]. Bei einer dieser beiden handelt es sich um eine randomisierte und prospektive Studie, die die Effektivität von Infliximab 3 mg/kg (n = 46) im Vergleich mit Placebo (n = 45) prüfte. Die Applikation von Infliximab bzw. Placebo erfolgte in den Wochen 0, 2, 6, 12, 18 und 24. In Bezug auf den primären Endpunkt FVC wurde eine absolute Verbesserung der FVC um 2,7 % gezeigt (0,44–4,96 %). Bei den sekundären Endpunkten Lebensqualität (HRQoL) und Dyspnoe wurden keine signifikanten Effekte detektiert [2]. Bei der zweiten Studie wurde in den Wochen 0, 2, 6 und 14 eine Infliximab-Dosis von 5 mg/kg (n = 47) gegen Placebo (n = 45) untersucht. Es zeigte sich eine Verbesserung der FVC um 2,9 % (0,43–5,36 %) [25].

Der Einsatz von Infliximab war mit einer signifikanten Verbesserung der FVC und einer statistisch, aber nicht klinisch signifikanten Verbesserung der Lebensqualität verbunden, ohne ein erhöhtes Risiko für schwerwiegende unerwünschte Ereignisse darzustellen. INF verbesserte im Vergleich zu Prednison signifikant die FVC, den primären Endpunkt in den o. g. 2 randomisierten Studien zur Behandlung der Lungensarkoidose [26] und der chronischen kutanen Sarkoidose [27].

Heruntergeladen von: Deutsche Gesellschaft für Pneumologie. Urheberrechtlich geschützt.

Darüber hinaus gab es mehrere große retrospektive Serien, in denen über die Wirksamkeit bei chronischen Haut- [28], neurologischen [29] und pulmonalen Manifestationen [21, 30] berichtet wurde. Es wurden Empfehlungen veröffentlicht, welche Patienten behandelt, dosiert und überwacht werden sollen [26]. Eine wesentliche Einschränkung von Infliximab ist ein erhöhtes Risiko für Infektionen, insbesondere Tuberkulose [31] und allergische Reaktionen [32]. Subkutan verabreichtes Infliximab (Rensima PEN) wurde bei Sarkoidose nicht geprüft. Golimumab ist ein weiterer monoklonaler Anti-TNF-Antikörper. In einer doppelblinden, placebokontrollierten Studie war das Medikament bei der Behandlung der Krankheit nicht besser als Placebo [33]. Da dies auf die relativ niedrigere Anti-TNF-Dosis des Medikaments zurückzuführen sein mag, wird dieses Medikament für die meisten Patienten mit fortgeschrittener Sarkoidose nicht empfohlen.

Adalimumab scheint mit einer geringeren Toxizität als Infliximab verbunden zu sein. Die dokumentierten Erfahrungen mit Adalimumab bei Sarkoidose sind jedoch weniger belastbar.

Adalimumab war bei Lungenmanifestation in einer prospektiven, offenen Studie [34] und einer kleinen retrospektiven Serie wirksam [35]. Für Adalimumab bei Lungenmanifestationen gab es zudem einige Fallserien, in denen berichtet wurde, dass das Medikament bei chronischen Sarkoidoseverläufen wirksam war [34, 35]. Es wird diskutiert, dass Adalimumab bei der Behandlung von Sarkoidose weniger wirksam ist als Infliximab [36]. Das Medikament kann eine wirksame Alternative sein, wenn ein Patient eine systemische Reaktion auf Infliximab entwickelt [37]. Es wurde auch gezeigt, dass Etanercept, ein TNF-Rezeptorantagonist, eine geringere Ansprechrate aufweist als die Anti-TNF-Antikörper wie Infliximab [38, 39]. In Anbetracht der bekannten unerwünschten Wirkungen aller Immunsuppressiva empfahl die ERS-Leitlinienkommission die Verwendung von Methotrexat oder Infliximab nur für Patienten mit schwerer Lungensarkoidose, die mit Glukokortikoiden behandelt wurden und bei denen die Krankheit weiterhin aktiv ist oder die Nebenwirkungen der Glukokortikoide nicht zu tolerieren sind.

Weitere Therapieoptionen (Drittlinientherapie) wurden benannt für Patienten mit symptomatischer pulmonaler Sarkoidose mit gehäuften Exazerbationen, von denen angenommen wird, dass sie ein höheres Risiko für Mortalität oder eine dauerhafte Organstörung durch die Sarkoidose haben, die mit Glukokortikoiden, anderen Immunsuppressiva und Infliximab behandelt wurden und eine anhaltende Erkrankungsaktivität, Kontraindikationen oder inakzeptable Nebenwirkungen haben, um FVC und QoL zu verbessern und/oder zu erhalten.

Pathogenetische Modelle und Fallberichte legen im Rahmen einer individuellen Fallentscheidung/interdisziplinären Fallkonferenz die Ergänzung der Therapie um einen Januskinaseinhibitor, um ein weiteres Biologikum zur Hemmung von TNF alpha, Interleukin 1 oder 6 oder einen monoklonalen Antikörper gegen B Zellen nahe.

Leflunomid (LEF) wird ebenfalls als wirksam beschrieben. Leflunomid wird üblicherweise als Alternative zu Methotrexat in der Behandlung der rheumatoiden Arthritis eingesetzt. Es ist ein Dihydroorotatinhibitor, der in kleinen retrospektiven Studien eine gute Wirksamkeit bezüglich der Symptomkontrolle zeigte, auch bei Patienten, die nicht auf eine Methotrexatbehandlung ansprachen [40, 41]. Übelkeit und Lungentoxizität treten verglichen mit Methotrexat weniger auf, Leflunomid kann jedoch eine periphere Neuropathie verursachen [42, 43].

Mycophenolat ist ein Medikament aus der Transplantationsmedizin, das ebenfalls bei Neurosarkoidose eingesetzt wurde [30, 31]. Es soll eine geringere Toxizität als Azathioprin haben und besser ins ZNS gelangen [28, 32], führendes Risiko sind Infektionen. Es wurde als wirksamer als andere Antimetaboliten bei Neurosarkoidose vorgeschlagen [33, 34]. Eine Studie ergab jedoch, dass Mycophenolat bei Patienten im Vergleich zu Methotrexat mit signifikant höherer Wahrscheinlichkeit im Laufe der Zeit abgesetzt wurde [35].

Cyclophosphamid (CYC) wurde zur Behandlung von refraktärer Neurosarkoidose verwendet [36, 37]. Cyclophosphamid hat als Alkylans eine bekannte Toxizität, darunter Knochenmarksuppression, erhöhte Anfälligkeit für Infektionen, Einschränkung der Fertilität, hämorrhagische Zystitis, erhöhtes Malignitätsrisiko, insbesondere Urothelkarzinome, und selten Lungentoxizität [38–42]. Daher sollten nach Möglichkeit weniger toxische alternative Medikamente in Betracht bevorzugt werden.

In einer randomisierten Studie war Chloroquin bei der Lungensarkoidose leicht vorteilhaft [44]. In einer retrospektiven Studie von einem Zentrum war Chloroquin bei Lungenmanifestation weniger wirksam als bei Hautsarkoidose [45]. Chloroquin ist in Deutschland nicht mehr verfügbar. Von führenden Zentren wird das aktuell verfügbare Ersatzpräparat Hydroxychloroquin quasi nicht zur Behandlung der Lungensarkoidose eingesetzt. Bei Haut- oder Gelenkbeteiligung wird es jedoch noch recht häufig eingesetzt. Fallserien unterstützen die Verwendung von Rituximab (RTX), randomisierte Studien existieren allerdings nicht.

Das CLEAR-Konzept (Begleitendes Levofloxacin, Ethambutol, Azithromycin und Rifampin) wurde in einer kleinen unkontrollierten Beobachtungsstudie als wirksam berichtet, konnte aber in einer doppelblinden, placebokontrollierten Studie nicht bestätigt werden [46]. Keine Empfehlung kann auch für Ciclosporin, Pentoxifyllin, Golimumab, Abatacept oder Ustekinumab gegeben werden, da randomisierte Studien keinen Vorteil gegenüber Placebo gezeigt hatten [33, 47, 48].

Die Evidenz für Antifibrotika bei fibrotischer Lungensarkoidose ist sehr begrenzt. In der INBUILD-Studie mit Nintedanib wurden 12 Patienten mit Sarkoidose (1,8 % der gesamten Studienpopulation) rekrutiert und zusammen mit den expositionsbedingten ILD analysiert [49, 50]. Obwohl der primäre Endpunkt der Studie (Reduktion des FVC-Abfalles in 52 Wochen) für alle Subgruppen getroffen wurde, ist die spezifische Wirksamkeit bei fibrotischer Sarkoidose noch nicht klar und soll durch weitere Studien mit größerer Fallzahl bestätigt werden. Die spezifischen Zulassungsberichte der FDA und EMA für Nintedanib stehen online zur Verfügung [https://sarcoidosisnews.com/2020/03/16/fda-approves-ofev-sarcoidosis-other-interstitial-lung-diseases; https://www.ema.europa.eu/en/documents/variation-report/ofev-h-c-003821-ii-0027-epar-assessment-report-variationen.

Heruntergeladen von: Deutsche Gesellschaft für Pneumologie. Urheberrechtlich geschützt.

pdf]. In der deutschen RELIEF-Studie, die Patienten mit progredienter fibrosierender ILD untersuchten, wurden keine Patienten mit fibrosierender Sarkoidose eingeschlossen.

Obwohl die Lungentransplantation eine geeignete Behandlung für Sarkoidosepatienten mit fortgeschrittener und weiter fortschreitender Lungenerkrankung bei Ausschöpfen konservativer Therapien ist, werden nur 2–4 % aller Lungentransplantationen weltweit für diese Indikation durchgeführt [51]. Eine kürzlich erschienene Studie zeigt, dass Sarkoidosepatienten, die zur Lungentransplantation gelistet wurden, eine Übersterblichkeit im Vergleich zu COPD-Patienten aufweisen und anderen fibrotischen ILD-Patienten in ihrer Prognose gleichzusetzen sind [52]. Das Überleben nach der Transplantation ähnelt im Allgemeinen dem von Empfängern mit anderen Transplantationsindikationen wie IPF. Obwohl ein Wiederauftreten von Granulomen in transplantierten Lungen auftreten kann, hat dies selten einen signifikanten Einfluss auf die Lungentransplantatfunktion oder das Überleben der Empfänger [53].

3 Therapie der Hautsarkoidose

PICO-Frage 3:

Können Patienten mit Hautsarkoidose, die durch topische Therapie nicht beherrscht werden können, mit Glukokortikoiden behandelt werden?

Empfehlung: Patienten mit Hautsarkoidose und ästhetisch-relevanten Läsionen, die durch eine topische Therapie nicht beherrscht werden können, können mit oralen Glukokortikosteroiden behandelt werden.

Eine kutane Beteiligung tritt bei bis zu 30 % der Patienten mit Sarkoidose oft als Erstmanifestation auf [1, 2]. Papeln, Plaques und kutane Knötchen sind die häufigsten Veränderungen, seltener stellt sich die Sarkoidose als Vitiligo, Pigmentveränderung, Atrophie, Ulzera, Alopezie oder subkutane Knötchen dar [3, 4]. Die Sarkoidose kann sich auch innerhalb von Tattoos und Narben entwickeln [5]. Medikamente (TNF-α und IL-17-Hemmer sowie Immuncheckpointinhibitoren) können ebenfalls kutane Sarkoidose und sarkoidähnliche Reaktionen verursachen [6].

Lupus pernio kann permanente ästhetische Schäden bis zur Knorpel- und Knochenschädigung verursachen und ist schwierig zu behandeln, daher wird dieser als schwere oder gefährliche Sarkoidosemanifestation betrachtet [7–9].

I. d. R. ist die Behandlung der kutanen Sarkoidose auf kosmetisch-relevante Läsionen beschränkt [10]. Zur Beurteilung des Therapieansprechens werden am häufigsten bereitgestellte Verlaufsbilder verglichen [11, 12] oder Skalen zur Beurteilung der Krankheitsaktivität wie der Sarcoidose Activity and Severity Index (SASI) [13] und Patientenfragebogen, die hautspezifische Fragen zur Einschätzung der Lebensqualität wie das Sarcoidosis Assessment Tool [14, 15], enthalten, verwendet [16]. Eine mögliche Anwendung des Hochfrequenz-Ultraschalls (HF-US) zur Beurteilung der Hautveränderungen im Verlauf soll weiter untersucht werden.

Topische Steroidtherapie

Topische Glukokortikoide werden für beschränkte Hautläsionen als effektiv betrachtet, obwohl die Evidenz dafür sehr gering ist. In einer Studie an 20 Patienten, die eine topische oder intraläsionale Behandlung mit Steroiden bekamen, zeigen nur 5 Patienten eine komplette Heilung, die anderen nur eine Teilremission [17]. Halobetasol oder Clobetasolpropionathave werden insbesondere bei Papeln und Plaques erfolgreich verwendet [18, 19]. Intraläsionale Injektionen von Triamcinolon scheinen etwas mehr wirksam als topische Anwendungen zu sein [20]. Topische oder intraläsionale Glukokortikoide sind für die Anwendung bei großflächigen Läsionen nicht praktikabel [21].

Systemische Steroidtherapie

Die klinische Remission der sarkoidosebedingten Hautveränderungen und von Lupus pernio wurden von den Autoren als relevante Ergebnisse betrachtet.

Die Behandlung mit systemischen Glukokortikoiden war bei bis zu zwei Dritteln der Patienten mit einer Besserung oder Remission verbunden. Oft war die Wirksamkeit auf die Behandlungsdauer begrenzt und Rezidive waren nach Glukokortikoidausschleichen nicht selten, was eine zusätzliche immunsuppressive Therapie erforderlich machte. Eine retrospektive Studie an 54 Patienten mit Lupus Pernio zeigte, dass nur 20 % der Patienten, die systemische Glukokortikoide als Monotherapie erhielten, eine vollständige oder nahezu vollständige Remission erreichten. Etwa die Hälfte der Patienten zeigte eine Besserung im Verlauf, wobei eine durchschnittliche tägliche Prednisondosis von 16 mg dafür notwendig war [9]. Die Bewertung der Fotos im Verlauf war retrospektiv und die Fotos wurden zu verschiedenen Zeitpunkten des Beobachtungszeitraums aufgenommen.

Bei chronischen Hautläsionen wie Lupus pernio sollte die Nutzung von steroidsparenden Medikamenten wie Immunsuppressiva in Betracht gezogen werden.

Kommentar der Empfehlung

Die schwache Empfehlung für systemische Glukokortikoide bei ästhetisch-relevanten Hautläsionen basiert auf wenigen retrospektiven Studien, die über ein Ansprechen, v. a. in einer kurzfristigen Beobachtungszeit, berichteten. Es besteht keine ausreichende Evidenz, um eine Empfehlung zu topischen Glukokortikoiden auszusprechen. Obwohl Ärzte mit der Anwendung von topischen Glukokortikoiden vertraut sind, muss das Risiko langfristiger Nebenwirkungen immer berücksichtigt werden.

PICO-Frage 4a:

Sollen Patienten mit Hautsarkoidose und ästhetisch-relevanten Läsionen beim Versagen einer Steroidtherapie mit Immunsuppressiva behandelt werden?

Empfehlung: Bei Patienten, die mit Glukokortikosteroid-Monotherapie nicht zufriedenstellend behandelt worden sind, kann eine Zweit- oder Drittlinientherapie mit Immunsuppressiva eingesetzt werden.

Heruntergeladen von: Deutsche Gesellschaft für Pneumologie. Urheberrechtlich geschützt.

PICO-Frage 4b:

Sollen Patienten mit Hautsarkoidose und ästhetisch-relevanten Läsionen beim Versagen einer Steroidtherapie oder anderer Immunsuppressiva mit Infliximab behandelt werden?

Empfehlung: Bei Patienten, die mit Glukokortikosteroid-Monotherapie oder anderer Immunsuppressiva nicht zufriedenstellend behandelt worden sind, sollte eine Zweit- oder Drittlinientherapie mit Infliximab eingesetzt werden.

Hintergrund

Im Rahmen der internationalen Leitlinie zur Behandlung der Sarkoidose [22] wurden nur 7 von den 1032 potenziell relevanten Artikeln zur Evidenzbeurteilung selektiert [9, 17, 23–27]. Es liegen keine randomisierten klinischen Studien vor. Sechs retrospektive Beobachtungsstudien umfassten mehr als 20 Patienten [17, 23–27].

Von den 980 potenziell relevanten Artikeln identifizierte die internationale Leitlinie nur 5 randomisierte, kontrollierte Studien: 4 mit Biologika vs. Glukokortikoiden [28–32]. Nur die Studie von Baughman et al. [33] konnte eine signifikante Besserung des SASI-Desquamation-Indexes bei Patienten unter Infliximabtherapie im Vergleich zu denjenigen, die eine Steroidmonotherapie erhielten, aufweisen.

Adalimumab (monoklonaler Antikörper gegen TNF-alpha) wurde ebenfalls in einer doppelblinden, placebokontrollierten Studie untersucht und erwies sich als wirksamer als Placebo bei chronischer Hautsarkoidose. Da die Veränderung der Hautläsionen im Verlauf nur qualitativ beurteilt wurde, war es nicht möglich, Daten zu extrahieren, um das Ausmaß der klinischen Wirksamkeit von Adalimumab zu berechnen [34].

Zwei weitere randomisierte Studien mit anti-TNF-alpha-Hemmern konnten keinen Nutzen für die Behandlung der kutanen Sarkoidose beweisen. Eine Studie verglich die Wirksamkeit von Golimumab (monoklonaler Antikörper gegen TNF-alpha) oder Ustekinumab (humaner monoklonaler Antikörper gegen die Zytokine Interleukin-12 [IL-12] und Interleukin-23 [IL-23]) vs. Placebo bei Patienten mit Lungen- und Hautsarkoidose [35]. Die andere Studie mit Thalidomid bei 39 Patienten mit schwerer kutaner Sarkoidose war negativ und die meisten Patienten entwickelten ausgeprägte Nebenwirkungen [36]. Darüber hinaus verwendete diese Studie andere Endpunkte als eine frühere positive Open-Label-Studie mit Thalidomid bei chronischer kutaner Sarkoidose [34].

Chloroquin und Hydroxychloroquin wurden nie im Rahmen von placebokontrollierten Studien für kutane Sarkoidose getestet. Eine offene prospektive Studie mit Chloroquin [37] und diverse Fallserien mit Hydroxychloroquin zeigten ein positives Ansprechen der Hautläsionen auf diese Medikamente im Verlauf generell erst nach 3 Monaten [17, 36, 37]. Methotrexat wurde in mehreren Serien sowohl bei Erwachsenen als auch bei Kindern als wirksam bei der Behandlung der Hautbeteiligung bei Sarkoidose beschrieben [38–41]. Es gibt eine offene prospektive Studie zur Behandlung der Sarkoidose mit Apremilast [42]. Das positive Ansprechen auf Apremilast wurde weder durch Fallserien noch durch andere klinische Studien bestätigt. Es liegen keine klinischen Fallberichte oder Studien über die Anwendung von Azathioprin, Leflunomid oder Mycophenolat Mofetil speziell bei kutaner Sarkoidose vor, obwohl ein gewisser Nutzen bei Hautsarkoidose beschrieben worden ist [43–46]. Aufgrund dessen ist es nicht möglich, eine Empfehlung zu ihrer Anwendung bei kutaner Sarkoidose auszusprechen.

Das CLEAR-Medikamentenschema mit Levofloxacin, Ethambutol, Azithromycin und Rifabutin wurde als mögliche Therapiealternative zur Immunmodulation bei einigen Studien getestet. Grund dafür ist die bestehende Evidenz, dass Mykobakterien eine pathogenetische Rolle bei Sarkoidose haben. Bei einer monozentrischen Studie an 30 Patienten mit kutaner Sarkoidose zeigte sich eine statistisch signifikante Verbesserung des SASI-Scores bei dem CLEAR-Arm [47]. Diese Ergebnisse wurden nie durch eine multizentrische Untersuchung validiert. Eine spätere größere doppelblinde, placebokontrollierte Studie mit CLEAR bei pulmonaler Sarkoidose ergab keinen Beweis für die Wirksamkeit dieses Regimes [48].

Einige Fallberichte erwiesen einen klinischen Nutzen vom Januskinaseinhibitor Tofacitinib bei kutaner Sarkoidose ([49–51]; https://clinicaltrials.gov/ct2/show/NCT03910543).

Kommentar zur Empfehlung bei Hautsarkoidose

Die Empfehlung zur Anwendung von Infliximab basiert auf 2 kleinen, prospektiven, randomisierten, kontrollierten Studien [52, 53]. Infliximab ist ein immunmodulatorischer Wirkstoff mit einem Risiko von Nebenwirkungen einschließlich einer erhöhten Anfälligkeit für Infektionen, obwohl in den betrachteten Studien nur geringe Nebenwirkungen auftraten.

Zu den Hindernissen für die Anwendung von Infliximab gehören die Behandlungskosten, die Verfügbarkeit von Einrichtungen für die parenterale Verabreichung des Wirkstoffs und das Potenzial von Nebenwirkungen.

4 Therapie der kardialen Sarkoidose

PICO-Frage 5:

Sollten bei Patienten mit klinisch relevanter kardialer Sarkoidose Glukokortikoide mit oder ohne weitere Immunsuppressiva versus keine Immunsuppression eingesetzt werden?

Empfehlung: Bei Patienten mit Hinweisen auf funktionelle kardiale Abnormalien, einschließlich AV-Blockierung, Arrhythmien oder Kardiomyopathie, sollen Glukokortikoide angewendet werden.

Bei schwerem oder therapierefraktärem Verlauf oder Steroid-assoziierten Nebenwirkungen können Zweit- oder Dritt-Immunsuppressiva angewendet werden (▶ **Abb. 3**).

Eine kardiale Manifestation ist mit 2–5 % aller Sarkoidosepatienten selten [1]. Autoptische Studien und Magnetresonanztomografie (MRT)-Untersuchungen zeigen eine kardiale Beteiligung jedoch in 15–30 % [2–4]. Klinische Manifestationen der kardialen Sarkoidose sind atrioventrikulärer (AV)-Block, Schenkel-Block, ventrikuläre und supraventrikuläre Arrhythmien und die Kardiomyopathie. Zu den prognostischen Variablen, die mit einem erhöhten Morbiditäts- oder Mortalitätsrisiko bei kardialer Sarkoidose assoziiert sind und daher Behandlungsentscheidun-

Heruntergeladen von: Deutsche Gesellschaft für Pneumologie. Urheberrechtlich geschützt.

gen bei kardialer Sarkoidose beeinflussen können, gehören Alter >50 Jahre, linksventrikuläre Ejektionsfraktion <40 %, New York Heart Association-Funktionsklasse III oder IV, erhöhter linksventrikulärer enddiastolischer Durchmesser, „late gadolinium enhancement“ (LGE) in der kardialen MRT, ventrikuläre Tachykardie, kardiale Inflammation in der Fluordesoxyglukose-Positronenemissionstomografie (FDG-PET), echokardiografischer Nachweis eines abnormalen „globalen longitudinalen strain“, verdünntes interventrikuläres Septum, erhöhtes Troponin oder des B-Typs des natriuretischen Peptides (BNP) [5–15]. Zum Management der kardialen Sarkoidose existieren Empfehlungen, v. a. im Hinblick auf das Management von Arrhythmien [16–18].

Seit 2014 liegen detaillierte Empfehlungen zur kardialen Sarkoidose im deutschsprachigen Raum vor [19], dieses Positionspapier von der Deutschen Gesellschaft für Pneumologie und Beatmungsmedizin (DGP) und der Deutschen Gesellschaft für Kardiologie (DGK) wurde 2020 aktualisiert und geht neben therapeutischen Empfehlungen auch auf diagnostische Schritte ein [20]. Eine definitive histologische Sicherung erfordert eine myokardiale Biopsie, aber aufgrund der niedrigen Trefferquote ist bei bekannter und histologisch gesicherter extrakardialer Sarkoidose die Diagnose auch mit MRT- und PET-Bildgebung möglich. Wichtig ist, dass nicht alle Patienten mit Sarkoidose dieser erweiterten Bildgebung zugeführt werden sollten, sondern nur dann, wenn bei bekannter Sarkoidose klinische Hinweise auf eine kardiale Beteiligung vorliegen bzw. wenn beim Screening darauf in EKG, Echokardiografie oder Langzeit-EKG Auffälligkeiten an einen kardialen Befall denken lassen. Neben den genannten Aspekten könnte auch eine diagnostische elektrophysiologische Untersuchung (EPU) einen Stellenwert bei der Risikostratifizierung spielen [21, 22]. Zuletzt konnte auch eine Assoziation des löslichen Interleukin-2-Rezeptors mit dem Auftreten von kardialen Ereignissen bei kardialer Sarkoidose gezeigt werden [23].

Zwischenzeitlich wurden noch 2 weitere Metaanalysen zur Glukokortikoidtherapie bei kardialer Sarkoidose publiziert [24, 25]. Letztlich bestätigen beide die Vermutung einer klinischen Verbesserung und kritisieren das Fehlen randomisiert kontrollierter Studien zu Effektivität, Dosis und Dauer der Therapie. Die CHASM CS-RCT (NCT03593759) rekrutiert derzeit Patienten, die Prednison vs. MTX/Prednison evaluiert. Auch wenn keine evidenzbasierte Empfehlung vorliegen kann, ist eine möglichst frühzeitige Steroidtherapie wahrscheinlich von Vorteil. Eine initiale Therapie mit 30–40 mg Prednison wird von den meisten Autoren empfohlen, die Therapiedauer ist häufig länger notwendig als ohne kardialen Befall [26]. Künftig sollen spezifische Therapieoptionen auch im Hinblick auf harte Endpunkte prospektiv randomisiert untersucht werden.

Zusätzlich zu dieser antiinflammatorischen Therapie sollen sich aus den klinischen Manifestationen auch entsprechende therapeutische Implikationen ergeben, d. h. die medikamentöse Therapie der Herzinsuffizienz und Arrhythmie erfolgt nach standardisierten Empfehlungen der Fachgesellschaften [27]. Eine ICD-Implantation ist indiziert bei kardialer Sarkoidose und sVT/überlebtem plötzlichen Herztod oder einer LVEF ≤ 35 % trotz optimaler medikamentöser Therapie (Evidenzgrad I). Bei höhergradigen AV-Blockierungen, Schrittmacherindikation, unklarer Synkope/Präsynkope oder induzierbaren sVTs (Evidenzgrad IIa) kann eine ICD-Implantation erfolgen [28]. Im Einzelfall kann eine VT-Ablation erwogen werden. Im Einzelfall ist der Einsatz eines tragbaren ICD zu erwägen [29].

Die aktuell gültigen ERS-Leitlinien nehmen zu Bildgebung und Verlaufskontrolle nicht detailliert Stellung. In Anbetracht dessen empfiehlt die Leitliniengruppe aufgrund klinischer Expertise folgendes Vorgehen:

Bei klinisch manifester kardialer Sarkoidose, definiert als funktionelle Einschränkung durch hochgradigen atrioventrikulären (AV)-Block, Linksschenkel-Block, ventrikuläre oder supraventrikuläre Arrhythmien und/oder Kardiomyopathie mit eingeschränkter LV-Funktion, sollte im Rahmen der Diagnosesicherung und vor Einleitung einer entzündungshemmenden Therapie der bildmorphologische Nachweis aktiver Inflammation mittels kardialer MRT oder (soweit z. B. im Rahmen der ASV-Sarkoidose möglich) FDG-PET/CT erfolgen.

Die Gewichtung der im Verlauf durchzuführenden Untersuchungsmodalitäten richtet sich nach der vorrangigen funktionellen Einschränkung. Während bei nachgewiesener Kardiomyopathie der bildmorphologischen Verlaufskontrolle ein hoher Stellenwert zukommt, kann bei Blockbildern oder Arrhythmien die elektrophysiologische Beurteilung im Vordergrund stehen. Aufgrund der geringen Belastung für Patienten empfehlen die Autoren die standardisierte Durchführung von (Langzeit-)Elektrokardiografie, Echokardiografie und Bestimmung des NT-proBNP. Bei Patienten mit Herzschrittmachern bzw. implantierbaren Kardioverter-Defibrillatoren (ICD) sollte das Auslesen des Speichers in die Verlaufskontrollen und Beurteilung des Therapieansprechens einbezogen werden (nach Empfehlung der Fachgesellschaften).

Zur erweiterten Beurteilung des Therapieansprechens kann die Durchführung einer kardialen Bildgebung (kardialer MRT und/oder [je nach Kostenerstattung/Zulassung] ein FDG-PET/CT) in der gleichen Modalität wie die Voruntersuchung nach ca. 3–6 Monaten im Einzelfall erwogen werden, v. a. bei sonst inkonsistenter Befundlage. Sollte sich hier ein unzureichendes Therapieansprechen im Sinne von persistierender Inflammation zeigen, ist die Einleitung einer kombinierten immunsuppressiven Therapie zu evaluieren. Bei vollständiger oder annähernd vollständiger Suppression der Inflammation ist die Fortführung der immunsuppressiven Therapie für 9–12 Monate etabliert. Nach Absetzen der Therapie kann eine erneute kardiale Bildgebung Hinweise auf eine Verschlechterung geben. Sollten sich keine Hinweise für ein Rezidiv ergeben, werden Verlaufskontrollen mit (Langzeit-)Elektrokardiografie und Echokardiografie nach 6, 12, 24 und 36 Monaten und bei neu aufgetretenen Beschwerden empfohlen.

Bei bildmorphologischem Verdacht auf kardiale Sarkoidose ohne funktionelle Einschränkung sollte initial nach 3 Monaten, dann alle 6–12 Monate eine Kontrolle mit (Langzeit-)Elektrokardiografie und Echokardiografie erfolgen. Ergeben sich durch andere Organmanifestationen Therapieindikationen, sollten diese in die Festlegung der Verlaufskontrollen und der Therapieoption einbezogen werden.

Heruntergeladen von: Deutsche Gesellschaft für Pneumologie. Urheberrechtlich geschützt.

Die klinische Beurteilung umfasst: Verbesserung, Verschlechterung/Progression (definiert durch mehrere Befunde UND klinische Beurteilung), Veränderungen der kardialen PET, Veränderungen der kardialen MRT, Arrhythmien, Lebensqualität und Toxizität [30–33]. Die systematische Literaturrecherche der ERS-Leitlinie identifizierte 996 potenziell relevante Artikel; die Volltexte von 33 Arbeiten wurden überprüft und 17 ausgewählt [34–50]. Die Daten umfassten retrospektive Studien, die speziell die Wirkung einer Glukokortikoidbehandlung versus keine Behandlung untersuchten, und Assoziationsstudien, die eine Glukokortikoidtherapie als kovariaten Prädiktor für verschiedene kardiale Ergebnisse einschlossen. Keine Studie, die speziell die Wirkungen einer Glukokortikoidtherapie untersuchte, rekrutierte Patienten prospektiv oder systematisch. Die verfügbaren Daten legen jedoch nahe, dass die Risiken wichtiger kombinierter kardialer Endpunkte reduziert wurden (Hazard Ratios 0,33–0,78). Viele der Endpunktereignisse wurden durch ICD- oder antiarrhythmische Therapien beeinflusst.

Blockbilder im EKG sind oft frühe Zeichen einer kardialen Beteiligung und könnten auf Glukokortikoide besonders gut ansprechen [51, 52]. Die optimale Dosis und Dauer der immunsuppressiven Therapie sind nicht bekannt. Initial, nach Einleitung der Prednisontherapie, kann es zu einer Aggravierung der Rhythmusstörungen kommen.

Eine retrospektive Analyse ergab, dass Prednisolondosen über 0,5 mg/kg nicht wirksamer waren als eine Anfangsdosis von 0,5 mg/kg [53]. Unklar ist ebenfalls, ob Methylprednisolon pulsweise intravenös sinnvoll ist und für wen es in Betracht gezogen werden sollte [54]. Einige Daten deuten darauf hin, dass eine frühere Einleitung von Glukokortikoiden zu besseren kardialen Ergebnissen führt [55]. In ähnlicher Weise zeigte eine retrospektive Fall-Kontroll-Studie, dass das Absetzen von Glukokortikoiden unabhängig von einer initialen klinischen Besserung mit schlechteren Ergebnissen verbunden war [56].

Glukokortikoide können zu einer signifikanten Morbidität führen [57]; daher sollte eine frühzeitige Einleitung steroidsparender Medikamente in Betracht gezogen werden [58]. Für die kardiale Sarkoidose ist jedoch die Evidenz für krankheitsmodifizierende Medikamente zur Einsparung von Steroiden gering und unterliegt allen o. g. Limitierungen. Die am häufigsten eingesetzten Medikamente waren Methotrexat, Azathioprin, Mycophenolatmofetil, Leflunomid und Cyclophosphamid [59–61]. In den meisten Studien hatten die mit diesen Mitteln behandelten Patienten keine besseren Ergebnisse als die mit einer Glukokortikoid-Monotherapie behandelten Patienten, aber eine retrospektive Single-Center-Studie, in der die Zugabe von Methotrexat zu Prednison mit Prednison allein verglichen wurde, deutete auf eine verbesserte linksventrikuläre Ejektionsfraktion und BNP als Biomarker nach 5 Jahren Behandlung hin [62]. Anti-TNF-Antikörper können bei refraktären Erkrankungen nützlich sein [63, 64].

Die Evidenzen zu den Behandlungsansätzen bei kardialer Sarkoidose sind sehr gering [65, 66]. Viele der Daten, die die Anwendung von Glukokortikoiden stützen, sind indirekt und stammen aus Assoziationsstudien. Die Indikationen einer Glukokortikoidtherapie bzw. die Charakteristika der behandelten versus unbehandelten Patienten sind in den vorliegenden Studien ungenügend beschrieben. Das Sterberisiko durch kardiale Sarkoidose ist hoch, insbesondere bei Patienten mit eingeschränkter linksventrikulärer Funktion [67]. Da die Behandlung mit Glukokortikoiden mit einer Verbesserung des linksventrikulären Auswurfs assoziiert war [68, 69], kamen die Mitglieder der ERS-Leitlinien-Task Force zu dem Schluss, dass das mit der kardialen Sarkoidose verbundene Morbiditäts- und Mortalitätsrisiko die Empfehlung zur Glukokortikoidbehandlung bei klinisch relevanter kardialer Sarkoidose stützt [70, 71]. Es gab nicht genügend Evidenz, um eine Empfehlung für andere Immunsuppressiva abzugeben, aber die Mitglieder der Task Force erwägen eine solche Behandlung, um die Toxizität von Glukokortikoiden zu minimieren.

Ausblick/offene Fragen bei MRT- und PET-Diagnostik

Ein Bereich mit aktueller Unsicherheit ist die Behandlung asymptomatischer Patienten mit bildgebenden Merkmalen wie Late Gadolinium Enhancement, FDG Uptake oder beeinträchtigten globalen longitudinalen Strains, selbst wenn die Herzfunktion erhalten bleibt und Arrhythmien fehlen [72, 73].

Weitere Themen sind die optimale Dosis der Glukokortikoide, die Dauer der Behandlung und die Rolle steroidsparender Medikamente. Es besteht ein dringender Bedarf an der Entwicklung und Validierung zuverlässiger Biomarker und Bildgebungsfunktionen zur Beurteilung des Therapieansprechens.

Interessenkonflikt

Die Autorinnen/Autoren geben an, dass kein Interessenkonflikt besteht.

Präambel

[1] Statement on sarcoidosis. Joint Statement of the American Thoracic Society (ATS), the European Respiratory Society (ERS) and the World Association of Sarcoidosis and Other Granulomatous Disorders (WASOG) adopted by the ATS Board of Directors and by the ERS Executive Committee. Am J Respir Crit Care Med 1999; 160: 736–755

[2] Crouser ED, Maier LA, Wilson KC et al. Diagnosis and Detection of Sarcoidosis. An Official American Thoracic Society Clinical Practice Guideline. Am J Respir Crit Care Med 2020; 201: e26–e51

[3] Baughman RP, Valeyre D, Korsten P et al. ERS clinical practice guidelines on treatment of sarcoidosis. Eur Respir J 2021; 58: 2004079

1 Diagnose der Erkrankung unter Therapie

[1] Thillai M, Atkins CP, Crawshaw A et al. BTS Clinical Statement on pulmonary sarcoidosis. Thorax 2021; 76: 4–20

[2] Melani AS, Simona A, Armati M et al. A Comprehensive Review of Sarcoidosis Diagnosis and Monitoring for the Pulmonologist. Pulm Ther 2021; 7: 309–324

[3] Crouser ED, Maier LA, Wilson KC et al. Diagnosis and Detection of Sarcoidosis. An Official American Thoracic Society Clinical Practice Guideline. Am J Respir Crit Care Med 2020; 201: e26–e51

Heruntergeladen von: Deutsche Gesellschaft für Pneumologie. Urheberrechtlich geschützt.

[4] Valeyre D, Prasse A, Nunes H et al. Sarcoidosis. Lancet 2014; 383: 1155–1167

2 Allgemeine Therapieempfehlungen

[1] James WE, Baughman R. Treatment of sarcoidosis: grading the evidence. Expert Rev Clin Pharmacol 2018; 11: 677–687

[2] Baughman RP, Winget DB, Lower EE. Methotrexate is steroid sparing in acute sarcoidosis: results of a double blind, randomized trial. Sarcoidosis Vasc Diffuse Lung Dis 2000; 17: 60–66

[3] Baughman RP, Drent M, Kavuru M et al. Infliximab therapy in patients with chronic sarcoidosis and pulmonary involvement. Am J Respir Crit Care Med 2006; 174: 795–802

[4] Judson MA, Baughman RP, Costabel U et al. Safety and efficacy of ustekinumab or golimumabin patients with chronic sarcoidosis. Eur Respir J 2014; 44: 1296–1307

[5] Baughman RP, Valeyre D, Korsten P et al. ERS clinical practice guidelines on treatment of sarcoidosis. Eur Respir J 2021; 58: 2004079

[6] Thillai M, Atkins CP, Crawshaw A et al. BTS Clinical Statement on pulmonary sarcoidosis. Thorax 2021; 76: 4–20

[7] Ertz-Archambault N, Kosiorek H, Taylor GE et al. Association of Therapy for Autoimmune Disease With Myelodysplastic Syndromes and Acute Myeloid Leukemia. JAMA Oncol 2017; 3: 936–943

[8] Galor A, Jabs DA, Leder HA et al. Comparison of antimetabolite drugs as corticosteroid-sparing therapy for noninfectious ocular inflammation. Ophthalmology 2008; 115: 1826–1832

[9] Ramiro S, Gaujoux-Viala C, Nam JL et al. Safety of synthetic and biological DMARDs: a systematic literature review informing the 2013 update of the EULAR recommendations for management of rheumatoid arthritis. Ann Rheum Dis 2014; 73: 529–535

[10] Vorselaars ADM, Wuyts WA, Vorselaars VMM et al. Methotrexate vs azathioprine in second-line therapy of sarcoidosis. Chest 2013; 144: 805–812

[11] Lower EE, Baughman RP. Prolonged use of methotrexate for sarcoidosis. Arch Intern Med 1995; 155: 846–851

[12] Fang C, Zhang Q, Wang N et al. Effectiveness and tolerability of methotrexate in pulmonary sarcoidosis: A single center real-world study. Sarcoidosis Vasc Diffuse Lung Dis 2019; 36: 217–227

[13] Müller-Quernheim J, Kienast K, Held M et al. Treatment of chronic sarcoidosis with an azathioprine/prednisolone regimen. Eur Respir J 1999; 14: 1117–1122

[14] Rossides M, Kullberg S, Di Giuseppe D et al. Infection risk in sarcoidosis patients treated with methotrexate compared to azathioprine: A retrospective 'target trial' emulated with Swedish real-world data. Respirology 2021; 26: 452–460

[15] Götestam Skorpen C, Hoeltzenbein M, Tincani A et al. The EULAR points to consider for use of antirheumatic drugs before pregnancy, and during pregnancy and lactation. Annals of the Rheumatic Diseases 2016; 75: 795

[16] Sepriano A, Kerschbaumer A, Smolen JS et al. Safety of synthetic and biological DMARDs: a systematic literature review informing the 2019 update of the EULAR recommendations for the management of rheumatoid arthritis. Ann Rheum Dis 2020; 79: 760–770

[17] Lange E, Blizzard L, Venn A et al. Disease-modifying anti-rheumatic drugs and non-melanoma skin cancer in inflammatory arthritis patients: a retrospective cohort study. Rheumatology (Oxford) 2016; 55: 1594–1600

[18] Pagnoux C, Mahr A, Hamidou MA et al. Azathioprine or Methotrexate Maintenance for ANCA-Associated Vasculitis. New England Journal of Medicine 2008; 359: 2790–2803

[19] Ardizzone S, Bollani S, Manzionna G et al. Comparison between methotrexate and azathioprine in the treatment of chronic active Crohn's disease: a randomised, investigator-blind study. Dig Liver Dis 2003; 35: 619–627

[20] Patel AN, Langan SM, Batchelor JM. A randomized trial of methotrexate vs. azathioprine for severe atopic eczema: a critical appraisal. Br J Dermatol 2012; 166: 701–704; discussion 4

[21] Vorselaars AD, Crommelin HA, Deneer VH et al. Effectiveness of infliximab in refractory FDG PET positive sarcoidosis. Eur Respir J 2015; 46: 175–185

[22] Vorselaars AD, Verwoerd A, van Moorsel CH et al. Prediction of relapse after discontinuation of infliximab therapy in severe sarcoidosis. Eur Respir J 2014; 43: 602–609 doi:10.1183/09031936.00055213

[23] Schimmelpennink MC, Vorselaars ADM, van Beek FT et al. Efficacy and safety of infliximab biosimilar Inflectra((R)) in severe sarcoidosis. Respir Med 2018; 138S: S7–S13 doi:10.1016/j.rmed.2018.02.009

[24] Sakkat A, Cox G, Hambly N et al. Infliximab Therapy in Refractory Sarcoidosis: A Multicenter Real-World Analysis. Resp Research 2022; 23: 54

[25] Rossman MD, Newman LS, Baughman RP et al. A double-blind, randomized, placebocontrolled trial of infliximab in patients with active pulmonary sarcoidosis. Sarcoidosis Vasc Diffuse Lung Dis 2006; 23: 201–208

[26] Drent M, Cremers JP, Jansen TL et al. Practical eminence and experience-based recommendations for use of TNF-alpha inhibitors in sarcoidosis. Sarcoidosis Vasc Diffuse Lung Dis 2014; 31: 91–107

[27] Baughman RP, Judson MA, Lower EE et al. Infliximab for chronic cutaneous sarcoidosis: a subset analysis from a double-blind randomized clinical trial. Sarcoidosis Vasc Diffuse Lung Dis 2016; 32: 289–295

[28] Stagaki E, Mountford WK, Lackland DT et al. The treatment of lupus pernio: results of 116 treatment courses in 54 patients. Chest 2009; 135: 468–476

[29] Gelfand JM, Bradshaw MJ, Stern BJ et al. Infliximab for the treatment of CNS sarcoidosis: A multi-institutional series. Neurology 2017; 89: 2092–2100

[30] Jamilloux Y, Cohen-Aubart F, Chapelon-Abric C et al. Efficacy and safety of tumor necrosis factor antagonists in refractory sarcoidosis: A multicenter study of 132 patients. Semin Arthritis Rheum 2017; 47: 288–294

[31] Keane J, Gershon S, Wise RP et al. Tuberculosis associated with infliximab, a tumor necrosis factor-alpha neutralizing agent. N Engl J Med 2001; 345: 1098–1104

[32] Schoels M, Aletaha D, Smolen JS et al. Comparative effectiveness and safety of biological treatment options after tumour necrosis factor alpha inhibitor failure in rheumatoid arthritis: systematic review and indirect pairwise meta-analysis. Ann Rheum Dis 2012; 71: 1303–1308

[33] Judson MA, Baughman RP, Costabel U et al. Safety and efficacy of ustekinumab or golimumab in patients with chronic sarcoidosis. Eur Respir J 2014; 44: 1296–1307

[34] Sweiss NJ, Noth I, Mirsaeidi M et al. Efficacy Results of a 52-week Trial of Adalimumab in the Treatment of Refractory Sarcoidosis. Sarcoidosis Vasc Diffuse Lung Dis 2014; 31: 46–54

[35] Minnis PA, Poland M, Keane MP et al. Adalimumab for refractory pulmonary sarcoidosis. Ir J Med Sci 2016; 185: 969–971

[36] Baughman RP. Tumor necrosis factor inhibition in treating sarcoidosis: the American experience. Revista Portuguesa de Pneumonologia 2007; 13: S47–S50

[37] Crommelin HA, van der Burg LM, Vorselaars AD et al. Efficacy of adalimumab in sarcoidosis patients who developed intolerance to infliximab. Respir Med 2016; 115: 72–77

[38] Baughman RP, Lower EE, Bradley DA et al. Etanercept for refractory ocular sarcoidosis: results of a double-blind randomized trial. Chest 2005; 128: 1062–1067

Heruntergeladen von: Deutsche Gesellschaft für Pneumologie. Urheberrechtlich geschützt.

[39] Utz JP, Limper AH, Kalra S et al. Etanercept for the treatment of stage II and III progressive pulmonary sarcoidosis. Chest 2003; 124: 177–185

[40] Baughman RP, Lower EE. Leflunomide for chronic sarcoidosis. Sarcoidosis Vasc Diffuse Lung Dis 2004; 21: 43–48

[41] Sahoo DH, Bandyopadhyay D, Xu M et al. Effectiveness and safety of leflunomide for pulmonary and extrapulmonary sarcoidosis. Eur Respir J 2011; 38: 1145–1150

[42] Bonnel RA, Graham DJ. Peripheral neuropathy in patients treated with leflunomide. Clin Pharmacol Ther 2004; 75: 580–585

[43] Cannon GW, Holden WL, Juhaeri J et al. Adverse events with disease modifying antirheumatic drugs (DMARD): a cohort study of leflunomide compared with other DMARD. J Rheumatol 2004; 31: 1906–1911

[44] Baltzan M, Mehta S, Kirkham TH et al. Randomized trial of prolonged chloroquine therapy in advanced pulmonary sarcoidosis. Am J Respir Crit Care Med 1999; 160: 192–197

[45] Siltzbach LE, Teirstein AS. Chloroquine therapy in 43 patients with intrathoracic and cutaneous sarcoidosis. Acta Med Scand 1964; 425: 302S–308S

[46] Drake WP, Culver DA, Baughman RP et al. Phase II Investigation of the Efficacy of Antimycobacterial Therapy in Chronic Pulmonary Sarcoidosis. Chest 2021; 159: 1902–1912

[47] Park MK, Fontana JR, Babaali H et al. Steroid sparing effects of pentoxifylline in pulmonary sarcoidosis. Sarcoidosis Vasc Diffuse Lung Dis 2009; 26: 121–131

[48] Wyser CP, van Schalkwyk EM, Alheit B et al. Treatment of progressive pulmonary sarcoidosis with cyclosporin A: a randomized controlled trial. Am J Respir Crit Care Med 1997; 156: 1571–1576

[49] Flaherty KR, Wells AU, Cottin V et al. Nintedanib in Progressive Fibrosing Interstitial Lung Diseases. N Engl J Med 2019; 381: 1718–1727

[50] Wells AU, Flaherty KR, Brown KK et al. INBUILD trial investigators. Nintedanib in patients with progressive fibrosing interstitial lung diseases-subgroup analyses by interstitial lung disease diagnosis in the INBUILD trial: a randomised, double-blind, placebo-controlled, parallel-group trial. Lancet Respir Med 2020; 8: 453–460

[51] Yusen RD, Christie JD, Edwards LB et al. The registry of the International Society for Heart and Lung Transplantation. J Heart Lung Transplant 2013; 32: 965–978

[52] Fleitas Sosa DC, Gayen S, Zheng M et al. Sarcoidosis lung transplantation waitlist mortality, a national registry database study. ERJ Open Res 2023; 9: 00738–2022

[53] Meyer KC. Lung transplantation for pulmonary sarcoidosis. Sarcoidosis Vasc Diffuse Lung Dis 2019; 36: 92–107

3 Therapie der Hautsarkoidose

[1] Newman LS. Sarcoidosis. N Engl J Med 1997; 336: 1224–1234

[2] Wilson NJ, King CM. Cutaneous sarcoidosis. Postgrad Med J 1998; 74: 649–652

[3] Wanat KA, Rosenbach M. Cutaneous sarcoidosis. Clin Chest Med 2015; 36: 685–702

[4] Kluger N et al. Sarcoidosis on tattoos: a review of the literature from 1939 to 2011. Sarcoidosis VDLD 2013; 30: 86–102

[5] Ohtsuka M et al. Sarcoidal granuloma presenting on tattoo: a report of a Japanese female patient and a review of Japanese published work. Sarcoidosis VDLD 2016; 33: 83

[6] Rosenbach M. Cutaneous sarcoidosis EDU-0321-2020 ERM 2022 in press

[7] Baughman RP et al. Chronic facial sarcoidosis including lupus pernio: clinical description and proposed scoring systems. Am J Clin Dermatol 2008; 9: 155–161

[8] Spiteri MA et al. Lupus pernio: a clinico-radiological study of thirty-five cases. Br J Dermatol 1985; 112: 315–322

[9] Stagaki E et al. The treatment of lupus pernio: results of 116 treatment courses in 54 patients. Chest 2009; 135: 468–476

[10] Baughman RP, Lower EE. Evidence-based therapy for cutaneous sarcoidosis. Clin Dermatol 2007; 25: 334–340

[11] Stagaki E, Mountford WK, Lackland DT et al. The treatment of lupus pernio: results of 116 treatment courses in 54 patients. Chest 2009; 135: 468–476

[12] Baughman RP, Judson MA, Ingledue R et al. Efficacy and safety of apremilast in chronic cutaneous sarcoidosis. Arch Dermatol 2012; 148: 262–264

[13] Baughman RP et al. Chronic facial sarcoidosis including lupus pernio: clinical description and proposed scoring systems. Am J Clin Dermatol 2008; 9: 155–161

[14] Judson MA et al. Validation and important differences for the Sarcoidosis Assessment Tool. A new patient-reported outcome measure. Am J Respir Crit Care Med 2015; 191: 786–795

[15] Patel AS et al. The development and validation of the King's Sarcoidosis Questionnaire for the assessment of health status. Thorax 2013; 68: 57–65

[16] Noe MH, Rodriguez O, Taylor L et al. High frequency ultrasound: a novel instrument to quantify granuloma burden in cutaneous sarcoidosis. Sarcoidosis Vasc Diffuse Lung Dis 2017; 34: 136–141

[17] Chong WS, Tan HH, Tan SH. Cutaneous sarcoidosis in Asians: a report of 25 patients from Singapore. Clin Exp Dermatol 2005; 30: 120–124

[18] Volden G. Successful treatment of chronic skin diseases with clobetasol propionate and a hydrocolloid occlusive dressing. Acta Derm Venereol 1992; 72: 69–71

[19] Khatri KA, Chotzen VA, Burrall BA. Lupus pernio: successful treatment with a potent topical corticosteroid. Arch Dermatol 1995; 131: 617–618

[20] Callen JP. Intralesional corticosteroids. J Am Acad Dermatol 1981; 4: 149–151

[21] Badgwell C, Rosen T. Cutaneous sarcoidosis therapy updated. J Am Acad Dermatol 2007; 56: 69–83

[22] Baughman RP et al. ERS clinical practice guidelines on treatment of sarcoidosis. Eur Respir J 2021; 58: 2004079

[23] Chang MM, Choi PCL, Ip FFC. Cutaneous sarcoidosis: a case series from a regional hospital in Hong Kong. Hong Kong J Dermatol Venereol 2012; 20: 153–161

[24] Ungprasert P, Wetter DA, Crowson CS et al. Epidemiology of cutaneous sarcoidosis, 1976–2013: a population-based study from Olmsted County, Minnesota. J Eur Acad Dermatol Venereol 2016; 30: 1799–1804 doi:10.1111/jdv.13760

[25] Tong C, Zhang X, Dong J et al. Comparison of cutaneous sarcoidosis with systemic sarcoidosis: a retrospective analysis. Int J Clin Exp Pathol 2014; 7: 372–377

[26] Collin B, Rajaratnam R, Lim R et al. A retrospective analysis of 34 patients with cutaneous sarcoidosis assessed in a dermatology department. Clin Exp Dermatol 2010; 35: 131–134

[27] Ahmed I, Harshad SR. Subcutaneous sarcoidosis: is it a specific subset of cutaneous sarcoidosis frequently associated with systemic disease? J Am Acad Dermatol 2006; 54: 55–60

[28] Baughman RP, Judson MA, Lower EE et al. Infliximab for chronic cutaneous sarcoidosis: a subset analysis from a double-blind randomized clinical trial. Sarcoidosis Vasc Diffuse Lung Dis 2016; 32: 289–295

Heruntergeladen von: Deutsche Gesellschaft für Pneumologie. Urheberrechtlich geschützt.

[29] Judson MA, Baughman RP, Costabel U et al. Efficacy of infliximab in extrapulmonary sarcoidosis: results from a randomised trial. Eur Respir J 2008; 31: 1189–1196

[30] Judson MA, Baughman RP, Costabel U et al. Safety and efficacy of ustekinumab or golimumab in patients with chronic sarcoidosis. Eur Respir J 2014; 44: 1296–1307

[31] Pariser RJ, Paul J, Hirano S et al. A double-blind, randomized, placebo-controlled trial of adalimumab in the treatment of cutaneous sarcoidosis. J Am Acad Dermatol 2013; 68: 765–773

[32] Droitcourt C, Rybojad M, Porcher R et al. A randomized, investigator masked double-blind, placebo-controlled trial on thalidomide in severe cutaneous sarcoidosis. N Engl J Med 1997; 336: 1224–1234

[33] Baughman RP, Judson MA, Lower EE et al. Infliximab for chronic cutaneous sarcoidosis: a subset analysis from a double-blind randomized clinical trial. Sarcoidosis Vasc Diffuse Lung Dis 2016; 32: 289–295

[34] Baughman RP, Judson MA, Teirstein AS et al. Thalidomide for chronic sarcoidosis. Chest 2002; 122: 227–232

[35] British Tuberculosis Association. Chloroquine in the treatment of sarcoidosis. Tubercle 1967; 48: 257–272

[36] Siltzbach LE, Teirstein AS. Chloroquine therapy in 43 patients with intrathoracic and cutaneous sarcoidosis. Acta Med Scand 1964; 425: 302S–308S

[37] Jones E, Callen JP. Hydroxychloroquine is effective therapy for control of cutaneous sarcoidal granulomas. J Am Acad Dermatol 1990; 23: 487–489

[38] Lower EE, Baughman RP. Prolonged use of methotrexate for sarcoidosis. Arch Intern Med 1995; 155: 846–851

[39] Webster GF, Razsi LK, Sanchez M et al. Weekly low-dose methotrexate therapy for cutaneous sarcoidosis. J Am Acad Dermatol 1991; 24: 451–454

[40] Gedalia A, Molina JF, Ellis GS et al. Low-dose methotrexate therapy for childhood sarcoidosis. J Pediatr 1997; 130: 25–29

[41] Rajendran R, Theertham M, Salgia R et al. Methotrexate in the treatment of cutaneous sarcoidosis. Sarcoidosis 1994; 11: S335–S338

[42] Baughman RP, Judson MA, Ingledue R et al. Efficacy and safety of apremilast in chronic cutaneous sarcoidosis. Arch Dermatol 2012; 148: 262–264

[43] Baughman RP, Lower EE. Leflunomide for chronic sarcoidosis. Sarcoidosis Vasc Diffuse Lung Dis 2004; 21: 43–48

[44] Vorselaars AD, Wuyts WA, Vorselaars VM et al. Methotrexate versus azathioprine in second line therapy of sarcoidosis. Chest 2013; 144: 805–812

[45] Hamzeh N, Voelker A, Forssen A et al. Efficacy of mycophenolate mofetil in sarcoidosis. Respir Med 2014; 108: 1663–1669

[46] Sahoo DH, Bandyopadhyay D, Xu M et al. Effectiveness and safety of leflunomide for pulmonary and extrapulmonary sarcoidosis. Eur Respir J 2011; 38: 1145–1150

[47] Drake WP, Oswald-Richter K, Richmond BW et al. Oral antimycobacterial therapy in chronic cutaneous sarcoidosis: a randomized, single-masked, placebo-controlled study. JAMA Dermatol 2013; 149: 1040–1049

[48] Drake WP, Culver DA, Baughman RP et al. Phase II investigation of the efficacy of antimycobacterial therapy in chronic pulmonary sarcoidosis. Chest 2021; 159: 1902–1912

[49] Damsky W, Thakral D, Emeagwali N et al. Tofacitinib Treatment and Molecular Analysis of Cutaneous Sarcoidosis. N Engl J Med 2018; 379: 2540–2546

[50] Talty R et al. Treatment of cutaneous sarcoidosis with tofacitinib: A case report and review of evidence for Janus kinase inhibition in sarcoidosis. JAAD Case Rep 2021; 16: 62–64

[51] Kerkemeyer KL, Meah N, Sinclair RD. Tofacitinib for cutaneous and pulmonary sarcoidosis: A case series. J Am Acad Dermatol 2021; 84: 581–583

[52] Baughman RP, Drent M, Kavuru M et al. Infliximab therapy in patients with chronic sarcoidosis and pulmonary involvement. Am J Respir Crit Care Med 2006; 174: 795–802

[53] Wilson NJ, King CM. Cutaneous sarcoidosis. Postgrad Med J 1998; 74: 649–652

4 Therapie der kardialen Sarkoidose

[1] Baughman RP, Teirstein AS, Judson MA et al. Clinical characteristics of patients in a case control study of sarcoidosis. Am J Respir Crit Care Med 2001; 164: 1885–1889

[2] Patel MR, Cawley PJ, Heitner JF et al. Detection of myocardial damage in patients with sarcoidosis. Circulation 2009; 120: 1969–1977

[3] Silverman KJ, Hutchins GM, Bulkley BH. Cardiac sarcoid: a clinicopathologic study of 84 unselected patients with systemic sarcoidosis. Circulation 1978; 58: 1204–1211

[4] Pizarro C, Goebel A, Dabir D et al. Cardiovascular magnetic resonance-guided diagnosis of cardiac affection in a Caucasian sarcoidosis population. Sarcoidosis Vasc Diffuse Lung Dis 2016; 32: 325–335

[5] Ribeiro Neto ML, Jellis CL, Joyce E et al. Update in cardiac sarcoidosis. Ann Am Thorac Soc 2019; 16: 1341–1350

[6] Ise T, Hasegawa T, Morita Y et al. Extensive late gadolinium enhancement on cardiovascular magnetic resonance predicts adverse outcomes and lack of improvement in LV function after steroid therapy in cardiac sarcoidosis. Heart 2014; 100: 1165–1172

[7] Hulten E, Agarwal V, Cahill M et al. Presence of late gadolinium enhancement by cardiac magnetic resonance among patients with suspected cardiac sarcoidosis is associated with adverse cardiovascular prognosis: a systematic review and meta-analysis. Circ Cardiovasc Imaging 2016; 9: e005001

[8] Blankstein R, Osborne M, Naya M et al. Cardiac positron emission tomography enhances prognostic assessments of patients with suspected cardiac sarcoidosis. J Am Coll Cardiol 2014; 63: 329–336

[9] Yazaki Y, Isobe M, Hiroe M et al. Prognostic determinants of long-term survival in Japanese patients with cardiac sarcoidosis treated with prednisone. Am J Cardiol 2001; 88: 1006–1010

[10] Fussner LA, Karlstedt E, Hodge DO et al. Management and outcomes of cardiac sarcoidosis: a 20-year experience in two tertiary care centres. Eur J Heart Fail 2018; 20: 1713–1720

[11] Zhou Y, Lower EE, Li H-P et al. Cardiac sarcoidosis: the impact of age and implanted devices on survival. Chest 2017; 151: 139–148

[12] Flores RJ, Flaherty KR, Jin Z et al. The prognostic value of quantitating and localizing F-18 FDG uptake in cardiac sarcoidosis. J Nucl Cardiol 2020; 27: 2003–2010

[13] Kandolin R, Lehtonen J, Airaksinen J et al. Usefulness of cardiac troponins as markers of early treatment response in cardiac sarcoidosis. Am J Cardiol 2015; 116: 960–964

[14] Sperry BW, Tamarappoo BK, Oldan JD et al. Prognostic impact of extent, severity, and heterogeneity of abnormalities on 18F-FDG PET scans for suspected cardiac sarcoidosis. JACC Cardiovasc Imaging 2018; 11: 336–345

[15] Joyce E, Ninaber MK, Katsanos S et al. Subclinical left ventricular dysfunction by echocardiographic speckle-tracking strain analysis relates to outcome in sarcoidosis. Eur J Heart Fail 2015; 17: 51–62

[16] Al-Khatib SM, Stevenson WG, Ackerman MJ et al. 2017 AHA/ACC/HRS guideline for management of patients with ventricular arrhythmias and the prevention of sudden cardiac death: executive summary: a report of the American College of Cardiology/American Heart Asso-

Heruntergeladen von: Deutsche Gesellschaft für Pneumologie. Urheberrechtlich geschützt.

ciation Task Force on Clinical Practice Guidelines and the Heart Rhythm Society. Heart Rhythm 2018; 15: e190–e252

[17] Kazmirczak F, Chen KA, Adabag S et al. Assessment of the 2017 AHA/ACC/HRS guideline recommendations for implantable cardioverter-defibrillator implantation in cardiac sarcoidosis. Circ Arrhythm Electrophysiol 2019; 12: e007488

[18] Birnie DH, Sauer WH, Bogun F et al. HRS expert consensus statement on the diagnosis and management of arrhythmias associated with cardiac sarcoidosis. Heart Rhythm 2014; 11: 1305–1323

[19] Costabel U, Skowasch D, Pabst S et al. Cardiac sarcoidosis: diagnostic and therapeutic algorithms. Pneumologie 2014; 68: 124–132

[20] Skowasch D, Gaertner F, Marx N et al. Diagnostics and treatment of cardiac sarcoidosis – consensus paper of the German Respiratory Society (DGP) and the German Cardiac Society (DGK). Pneumologie 2020; 74: 24–34

[21] Adhaduk M, Paudel B, Liu K et al. The role of electrophysiology study in risk stratification of cardiac sarcoidosis patients: Meta-analysis and systemic review. Int J Cardiol 2022; 349: 55–61

[22] Tandon P, Mosleh T, Mustafa A et al. Utility of electrophysiologic testing for sudden death risk stratification in cardiac sarcoidosis patients with mildly impaired left ventricular function. Respir Med 2022; 191: 106712

[23] Kobayahi Y, Sato T, Nagai T et al. Association of high serum soluble interleukin 2 receptor levels with risk of adverse events in cardiac sarcoidosis. ESC Heart Fail 2021; 8: 5282–5292

[24] Stievenart J, Le Guenno G, Ruivard M et al. Cardiac sarcoidosis: systematic review of the literature on corticosteroid and immunosuppressive therapies. Eur Resp J 2021; 59: 2100449

[25] Fazelpour S, Sadek MM, Nery PB et al. Corticosteroid and immunosuppressant therapy for cardiac sarcoidosis: A systematic review. J Am Heart Assoc 2021; 10(17): e021183

[26] Triveri MG, Spagnolo P, Birnie D et al. Challenges in cardiac and pulmonary sarcoidosis: JACC state-of-the-art review. J Am Coll Cardiol 2020; 76: 1878–1901

[27] Zeppenfeld K, Tfelt-Hansen J, de Riva M et al. 2022 ESC guidelines fort he management of patients with ventricular arrhythmias and the prevention of sudden cardiac death. Eur Heart J 2022; 21: 3997–4126

[28] Siontis KC, Santangeli P, Muser D et al. Outcomes associated with catheter ablation of ventricular tachycardia in patients with cardiac sarcoidosis. JAMA Cardiol 2021; 7: 175–183

[29] Skowasch D, Ringquist S, Nickenig G et al. Management of sudden cardiac death in cardiac sarcoidosis using the wearable cardioverter defibrillator. PLoS One 2018; 13: e0194496

[30] Hou Y, Lower EE, Li H-P et al. Cardiac sarcoidosis: the impact of age and implanted devices on survival. Chest 2017; 151: 139–148

[31] Slart RHJA, Glaudemans AWJM, Lancellotti P et al. A joint procedural position statement on imaging in cardiac sarcoidosis: from the Cardiovascular and Inflammation & Infection Committees of the European Association of Nuclear Medicine, the European Association of Cardiovascular Imaging, and the American Society of Nuclear Cardiology. J Nucl Cardiol 2018; 25: 298–319

[32] Nagai S, Yokomatsu T, Tanizawa K et al. Treatment with methotrexate and low-dose corticosteroids in sarcoidosis patients with cardiac lesions. Intern Med 2014; 53: 427–433

[33] Padala SK, Peaslee S, Sidhu MS et al. Impact of early initiation of corticosteroid therapy on cardiac function and rhythm in patients with cardiac sarcoidosis. Int J Cardiol 2017; 227: 565–570

[34] Nagai T, Nagano N, Sugano Y et al. Effect of discontinuation of prednisolone therapy on risk of cardiac mortality associated with worsening left ventricular dysfunction in cardiac sarcoidosis. Am J Cardiol 2016; 117: 966–971

[35] Ise T, Hasegawa T, Morita Y et al. Extensive late gadolinium enhancement on cardiovascular magnetic resonance predicts adverse outcomes and lack of improvement in LV function after steroid therapy in cardiac sarcoidosis. Heart 2014; 100: 1165–1172

[36] Yazaki Y, Isobe M, Hiroe M et al. Prognostic determinants of long-term survival in Japanese patients with cardiac sarcoidosis treated with prednisone. Am J Cardiol 2001; 88: 1006–1010

[37] Zhou Y, Lower EE, Li H-P et al. Cardiac sarcoidosis: the impact of age and implanted devices on survival. Chest 2017; 151: 139–148

[38] Kandolin R, Lehtonen J, Airaksinen J et al. Usefulness of cardiac troponins as markers of early treatment response in cardiac sarcoidosis. Am J Cardiol 2015; 116: 960–964

[39] Sperry BW, Tamarappoo BK, Oldan JD et al. Prognostic impact of extent, severity, and heterogeneity of abnormalities on 18F-FDG PET scans for suspected cardiac sarcoidosis. JACC Cardiovasc Imaging 2018; 11: 336–345

[40] Nagai T, Nagano N, Sugano Y et al. Effect of corticosteroid therapy on long-term clinical outcome and left ventricular function in patients with cardiac sarcoidosis. Circ J 2015; 79: 1593–1600

[41] Kato Y, Morimoto S, Uemura A et al. Efficacy of corticosteroids in sarcoidosis presenting with atrioventricular block. Sarcoidosis Vasc Diffuse Lung Dis 2003; 20: 133–137

[42] Murtagh G, Laffin LJ, Beshai JF et al. Prognosis of myocardial damage in sarcoidosis patients with preserved left ventricular ejection fraction: risk stratification using cardiovascular magnetic resonance. Circ Cardiovasc Imaging 2016; 9: e003738

[43] Chapelon-Abric C, Sene D, Saadoun D et al. Cardiac sarcoidosis: diagnosis, therapeutic management and prognostic factors. Arch Cardiovasc Dis 2017; 110: 456–465

[44] Chapelon-Abric C, de Zuttere D, Duhaut P et al. Cardiac sarcoidosis: a retrospective study of 41 cases. Medicine 2004; 83: 315–334

[45] Greulich S, Deluigi CC, Gloekler S et al. CMR imaging predicts death and other adverse events in suspected cardiac sarcoidosis. JACC Cardiovasc Imaging 2013; 6: 501–511

[46] Mohsen A, Jimenez A, Hood RE et al. Cardiac sarcoidosis: electrophysiological outcomes on long-term follow- up and the role of the implantable cardioverter-defibrillator. J Cardiovasc Electrophysiol 2014; 25: 171–176

[47] Kudoh H, Fujiwara S, Shiotani H et al. Myocardial washout of 99mTc-tetrofosmin and response to steroid therapy in patients with cardiac sarcoidosis. Ann Nucl Med 2010; 24: 379–385

[48] Kandolin R, Lehtonen J, Airaksinen J et al. Cardiac sarcoidosis: epidemiology, characteristics, and outcome over 25 years in a nationwide study. Circulation 2015; 131: 624–632

[49] Nagano N, Nagai T, Sugano Y et al. Association between basal thinning of interventricular septum and adverse long-term clinical outcomes in patients with cardiac sarcoidosis. Circ J 2015; 79: 1601–1608

[50] Takaya Y, Kusano KF, Nakamura K et al. Reduction of myocardial inflammation with steroid is not necessarily associated with improvement in left ventricular function in patients with cardiac sarcoidosis: predictors of functional improvement. Int J Cardiol 2014; 176: 522–525

[51] Kato Y, Morimoto S, Uemura A et al. Efficacy of corticosteroids in sarcoidosis presenting with atrioventricular block. Sarcoidosis Vasc Diffuse Lung Dis 2003; 20: 133–137

[52] Ujita N, Hiroe M, Suzuki Y et al. A case with cardiac sarcoidosis. Significance of the effect of steroids on the reversion of advanced atrioventricular block and myocardial scintigraphic abnormalities. Heart Vessels Suppl 1990; 5: 16–18

[53] Hiramitsu S, Morimoto S, Uemura A et al. National survey on status of steroid therapy for cardiac sarcoidosis in Japan. Sarcoidosis Vasc Diffuse Lung Dis 2005; 22: 210–213

[54] Okabe T, Yakushiji T, Hiroe M et al. Steroid pulse therapy was effective for cardiac sarcoidosis with ventricular tachycardia and systolic dysfunction. ESC Heart Fail 2016; 3: 288–292

Heruntergeladen von: Deutsche Gesellschaft für Pneumologie. Urheberrechtlich geschützt.

[55] Padala SK, Peaslee S, Sidhu MS et al. Impact of early initiation of corticosteroid therapy on cardiac function and rhythm in patients with cardiac sarcoidosis. Int J Cardiol 2017; 227: 565–570

[56] Nagai T, Kohsaka S, Okuda S et al. Incidence and prognostic significance of myocardial late gadolinium enhancement in patients with sarcoidosis without cardiac manifestation. Chest 2014; 146: 1064–1072

[57] Khan NA, Donatelli CV, Tonelli AR et al. Toxicity risk from glucocorticoids in sarcoidosis patients. Respir Med 2017; 132: 9–14

[58] Rahaghi FF, Baughman RP, Saketkoo LA et al. Delphi consensus recommendations for a treatment algorithm in pulmonary sarcoidosis. Eur Respir Rev 2020; 29: 190146

[59] Fussner LA, Karlstedt E, Hodge DO et al. Management and outcomes of cardiac sarcoidosis: a 20-year experience in two tertiary care centres. Eur J Heart Fail 2018; 20: 1713–1720

[60] Zhou Y, Lower EE, Li H-P et al. Cardiac sarcoidosis: the impact of age and implanted devices on survival. Chest 2017; 151: 139–148

[61] Ballul T, Borie R, Crestani B et al. Treatment of cardiac sarcoidosis: a comparative study of steroids and steroids plus immunosuppressive drugs. Int J Cardiol 2019; 276: 208–211

[62] Nagai S, Yokomatsu T, Tanizawa K et al. Treatment with methotrexate and low-dose corticosteroids in sarcoidosis patients with cardiac lesions. Intern Med 2014; 53: 427–433

[63] Harper LJ, McCarthy M, Neto MLR et al. Infliximab for refractory cardiac sarcoidosis. Am J Cardiol 2019; 124: 1630–1635

[64] Baker MC, Sheth K, Witteles R et al. TNF-alpha inhibition for the treatment of cardiac sarcoidosis. Semin Arthritis Rheum 2020; 50: 546–552

[65] Ribeiro Neto ML, Jellis CL, Joyce E et al. Update in cardiac sarcoidosis. Ann Am Thorac Soc 2019; 16: 1341–1350

[66] Sadek MM, Yung D, Birnie DH et al. Corticosteroid therapy for cardiac sarcoidosis: a systematic review. Can J Cardiol 2013; 29: 1034–1041

[67] Yazaki Y, Isobe M, Hiroe M et al. Prognostic determinants of long-term survival in Japanese patients with cardiac sarcoidosis treated with prednisone. Am J Cardiol 2001; 88: 1006–1010

[68] Zhou Y, Lower EE, Li H-P et al. Cardiac sarcoidosis: the impact of age and implanted devices on survival. Chest 2017; 151: 139–148

[69] Padala SK, Peaslee S, Sidhu MS et al. Impact of early initiation of corticosteroid therapy on cardiac function and rhythm in patients with cardiac sarcoidosis. Int J Cardiol 2017; 227: 565–570

[70] Baughman RP, Scholand MB, Rahaghi FF. Clinical phenotyping: role in treatment decisions in sarcoidosis. Eur Respir Rev 2020; 29: 190145

[71] Hamzeh NY, Wamboldt FS, Weinberger HD. Management of cardiac sarcoidosis in the United States: a Delphi study. Chest 2012; 141: 154–162

[72] Slart RHJA, Glaudemans AWJM, Lancellotti P et al. A joint procedural position statement on imaging in cardiac sarcoidosis: from the Cardiovascular and Inflammation & Infection Committees of the European Association of Nuclear Medicine, the European Association of Cardiovascular Imaging, and the American Society of Nuclear Cardiology. J Nucl Cardiol 2018; 25: 298–319

[73] Ha FJ, Agarwal S, Tweed K et al. Imaging in suspected cardiac sarcoidosis: a diagnostic challenge. Curr Cardiol Rev 2020; 16: 90–97

Heruntergeladen von: Deutsche Gesellschaft für Pneumologie. Urheberrechtlich geschützt.